

REPOSITORIO ACADÉMICO DIGITAL INSTITUCIONAL

“ANÁLISIS DE LA SUPERFICIE OCULAR Y PELÍCULA LAGRIMAL DE PACIENTES DIABÉTICOS E HIPERTENSOS EN ATENCIÓN PRIMARIA”

Autor: Jesús Héctor Elvira Zurita

Tesis presentada para obtener el título de:
Licenciado en Optometría


Nombre del asesor:

Mtro. José Nery Ordoñez Butron / MCQ. Yunuen Isabel Torres Blanco / Dra. Ana Gabriela Hernández Delgado

Este documento está disponible para su consulta en el Repositorio Académico Digital Institucional de la Universidad Vasco de Quiroga, cuyo objetivo es integrar organizar, almacenar, preservar y difundir en formato digital la producción intelectual resultante de la actividad académica, científica e investigadora de los diferentes campus de la universidad, para beneficio de la comunidad universitaria.

Esta iniciativa está a cargo del Centro de Información y Documentación “Dr. Silvio Zavala” que lleva adelante las tareas de gestión y coordinación para la concreción de los objetivos planteados.

Esta Tesis se publica bajo licencia Creative Commons de tipo “Reconocimiento-NoComercial-SinObraDerivada”, se permite su consulta siempre y cuando se mantenga el reconocimiento de sus autores, no se haga uso comercial de las obras derivadas.





ESCUELA DE OPTOMETRÍA

**ANÁLISIS DE LA SUPERFICIE OCULAR Y PELÍCULA LAGRIMAL DE
PACIENTES DIABÉTICOS E HIPERTENSOS EN ATENCIÓN
PRIMARIA**

TESINA

**QUE PARA OBTENER EL TÍTULO DE LICENCIADO EN
OPTOMETRÍA**

PRESENTA

JESÚS HÉCTOR ELVIRA ZURITA

ASESORES

**MTRO. JOSÉ NERY ORDOÑEZ BUTRON
MCQ. YUNUEN ISABEL TORRES BLANCO
DRA. ANA GABRIELA HERNANDEZ DELGADO**

CLAVE 16PSU0239X ACUERDO N° LIC140102

MORELIA, MICH.

MARZO 2022

A Dios, por todas las bendiciones recibidas.

A mi esposa, compañera incondicional en cada proyecto de mi vida.

A mis hijos, por su apoyo y comprensión.

A mi madre, por darme la vida y ser ejemplo de fortaleza.

A mis profesores y compañeros, por compartir sus conocimientos y experiencias.

CONTENIDO

1. INTRODUCCIÓN.....	6
2. JUSTIFICACIÓN.....	8
3. OBJETIVO GENERAL.....	10
3.1 OBJETIVOS ESPECÍFICOS.....	10
4. HIPÓTESIS.....	11
5. MARCO TEÓRICO.....	12
5.1 ASPECTOS GENERALES DE LA DIABETES Y LA HIPERTENSIÓN ARTERIAL.....	12
5.2 ALTERACIONES OCULARES EN LA DIABETES Y LA HIPERTENSIÓN ARTERIAL.....	15
5.3. OBSERVACIÓN DE LAS CONDICIONES OCULARES NORMALES Y SUS PRINCIPALES ALTERACIONES.....	17
5.3.1 PÁRPADOS.....	17
5.3.2 PELÍCULA LAGRIMAL.....	18
5.3.3 CÓRNEA.....	19
5.3.4 CONJUNTIVA.....	21
5.3.5 ESCLERÓTICA.....	21
5.3.6 CÁMARA ANTERIOR.....	22
5.3.7 IRIS.....	22
5.3.8 PUPILA.....	22
5.3.9 CRISTALINO.....	23
5.3.10 CUERPO CILIAR.....	24
5.3.11 CAVIDAD VITREA.....	24
5.3.12 RETINA.....	24
5.3.13 MÚSCULOS EXTRAOCULARES.....	26
6. MÉTODOS Y TÉCNICAS DE EXAMINACION (PLANTEAMIENTO).....	28
6.1 ANAMNESIS.....	28
6.2 TOMA DE AGUDEZA VISUAL.....	29
6.3 COVER TEST.....	30
6.4 MOTILIDAD EXTRA-OCULAR.....	31
6.5 REFLEJOS PUPILARES.....	32
6.6 REFRACCIÓN.....	32

6.7 OFTALMOSCOPIA DIRECTA	33
6.8 CAMPOS VISUALES	35
7. ANÁLISIS DE LA PELÍCULA LAGRIMAL EN PACIENTES DIABÉTICOS E HIPERTENSOS.	36
7.1 METODOLOGÍA.....	36
7.1.1 CRITERIOS DE INCLUSIÓN.....	36
7.1.2 CRITERIOS DE EXCLUSIÓN	36
7.2 VARIABLES DEL ESTUDIO.....	37
7.2.1 SINTOMATOLOGÍA	37
7.2.2 PELÍCULA LAGRIMAL.	37
7.2.2.1 MENISCOMETRÍA.	37
7.2.2.2 NIBUT	38
7.2.2.3 PRUEBA DE SCHIRMER I	39
7.2.2.4 TEST DE FERNING	39
7.3 EQUIPO UTILIZADO.....	41
7.4 RECOLECCIÓN DE DATOS.	42
7.4.1 CONSENTIMIENTO INFORMADO.....	42
7.4.2 HISTORIA CLÍNICA DE SUPERFICIE OCULAR.....	42
7.4.3 CUESTIONARIO DE SÍNTOMAS	43
7.4.4 CLASIFICACIÓN DEL FERNING LAGRIMAL.....	43
8. RESULTADOS DEL ESTUDIO	44
8.1 ANÁLISIS DESCRIPTIVO.....	45
8.1.1 GÉNERO Y EDADES.	45
8.1.2 OCUPACIÓN Y ENTRETENIMIENTOS.....	46
8.1.3 SALUD GENERAL Y OCULAR.....	47
8.1.4 USO DE LENTES Y AGUDEZA VISUAL	48
8.1.5 CUESTIONARIO OSDI.	50
8.1.6 TEST DE NIBUT.....	50
8.1.7 PRUEBA DE SCHIRMER I.	51
8.1.8 TEST DE FERNING LAGRIMAL.	52
8.1.9 OFTALMOSCOPIA DIRECTA.	53
8.1.10 EXPLORACIÓN DE ANEXOS OCULARES.....	55
9. DISCUSIÓN.....	56

10. CONCLUSIONES	58
10. ANEXOS	60
11. BIBLIOGRAFÍA	78

1. INTRODUCCIÓN

La diabetes mellitus es una enfermedad que puede afectar los órganos del cuerpo entre ellos los ojos, siendo la segunda causa de ceguera en el mundo y un paciente con diabetes aumenta hasta en 40 veces el riesgo de padecer alteraciones en los diferentes tejidos oculares. En cuanto a la hipertensión arterial sistémica, es uno de los padecimientos llamados “silenciosos” muy común en la población, que no produce dolor ni avisa con alguna molestia física (en valores altos “moderados”), pero que la falta de un control adecuado puede llevar a la disminución de la agudeza visual y/o a la presentación de daños en la retina. (Fernández, 2014).

En el año de 2014 el Centro Nacional de Excelencia Tecnológica (CENETEC) en Salud, publica las actualizaciones de las guías de práctica clínica tanto para el tratamiento de la diabetes mellitus tipo 2 así como para la hipertensión arterial, en el primer nivel de atención; conteniendo las evidencias y recomendaciones para la atención adecuada de los pacientes que padecen dichas enfermedades sistémicas donde se plantean las características de las alteraciones propias de la enfermedad y por consiguiente el programa de atención y tratamiento incluyendo la referencia y contra referencia a los niveles superiores de atención. (CENETEC, 2014)

Por otro lado, una de las funciones primordiales de la optometría es el análisis de las diferentes estructuras oculares y uno de los objetivos de ello es el diagnóstico oportuno de las patologías y deficiencias tanto refractivas como funcionales que afectan la salud ocular así en la población sana y en pacientes con padecimientos como la diabetes y la hipertensión arterial.

Tratando entonces de complementar el servicio de atención primaria a los pacientes crónicos diabéticos e hipertensos y considerando que en los protocolos de atención establecidos en dichas guías de práctica clínica se recomienda la referencia al servicio de oftalmología ante la presencia de alteraciones observadas incluso desde el momento del diagnóstico de las patologías mencionadas (CENETEC, 2014); es que se plantea el presente estudio de investigación, donde se considera la importancia de una revisión optométrica básica en el control médico de dichos

pacientes, puesto que el sentido de la visión resulta ser uno de los más afectados en el curso de estas enfermedades, haciendo énfasis en el estudio y análisis de la película lagrimal, para atender la sintomatología relacionada con la sequedad ocular manifestada por la gran mayoría de los pacientes que acuden a sus citas de control en el Centro de Atención Integral de Servicios Esenciales de Salud (CAISES) de la ciudad de Moroleón, Gto.

Se plantea el desarrollo de un protocolo de atención optométrica con las técnicas mínimamente invasivas que permitan obtener resultados necesarios objetivos y subjetivos para la realización de un diagnóstico adecuado acerca de la lubricación ocular, sirviendo de apoyo para efectuar las recomendaciones de atención y seguimiento clínico en cada caso.

2. JUSTIFICACIÓN

En el mes de agosto de 2019 se comenzó la prestación del servicio social profesional de la carrera de licenciatura en optometría en las instalaciones del CAISES Moroleón, prestando los servicios optométricos a los pacientes que solicitan consulta externa en atención primaria y participando con el equipo del área de riesgo cardiovascular, donde la meta es llevar a control continuo a pacientes crónicos que padecen principalmente Diabetes tipo 2 e hipertensión arterial.

De acuerdo con la información proporcionada por la dirección general de la institución de salud se manifiesta la carencia de los servicios de salud en la rama optométrica no existiendo un programa permanente que incluya la revisión de la función visual como parte esencial de los servicios básicos de salud.

El informe mundial sobre la visión publicado por la Organización Mundial de la Salud en 2019 (OMS, 2019), propone la atención ocular integrada y centrada en la persona consistente en servicios de atención ocular que se gestionan y prestan a fin de asegurar un proceso continuo de intervenciones de promoción, prevención, tratamiento y rehabilitación para toda la gama de afecciones oculares, y que se coordinan entre los diferentes niveles y lugares de atención dentro y fuera del sector de la salud; por lo cual la optometría debería estar incluida en los servicios preventivos aplicables a la población en general y en todas las etapas de la vida, considerando que todos los pacientes merecen una valoración ocular adecuada y especialmente quienes padecen alguna alteración sistémica como los enfermos diabéticos e hipertensos, quienes presentan en la mayoría de los casos, una serie de signos y síntomas de alteraciones de la superficie ocular.

Es por ello que se propone una guía de atención optométrica para la revisión ocular de pacientes crónicos diabéticos e hipertensos, realizando las pruebas esenciales que arrojen los resultados necesarios para evaluar la integridad de las estructuras oculares y de la función visual, pruebas que diagnostiquen a tiempo el desarrollo inicial o evolutivo de alguna patología, exámenes que ayuden a un análisis básico de la película lagrimal con el cual se pueda iniciar el mejor tratamiento que controle

y alivie la sintomatología del paciente y en su caso sustentar la referencia oportuna a los servicios de salud de especialidad oftalmológica.

3. OBJETIVO GENERAL

Analizar la superficie ocular y película lagrimal en pacientes crónicos diabéticos e hipertensos que acuden a consulta de control en CAISES Moroleón, Gto., utilizando técnicas mínimamente invasivas que muestren los efectos en la superficie ocular de estas enfermedades.

3.1 OBJETIVOS ESPECÍFICOS

- Plantear un protocolo optométrico de revisión ocular que permita valorar tanto la integridad de las estructuras oculares como la evaluación de la función visual mediante la aplicación de pruebas establecidas consideradas como mínimamente invasivas.
- Evaluar la sintomatología del paciente mediante la aplicación del cuestionario OSDI (Ocular Surface Disease Index) para efectuar la clasificación del padecimiento conocido como ojo seco.
- Efectuar el análisis de la película lagrimal, evaluando la cantidad utilizando la prueba de Schirmer I, su estabilidad con la prueba de NIBUT (No Invasive Tear Break-up Time) observado a través de los anillos del disco de placido, y la calidad de la lagrime aplicando la prueba del Ferning lagrimal; a fin de detectar alteraciones importantes que merezcan atención y tratamiento.

4. HIPÓTESIS

Mediante la aplicación de pruebas mínimamente invasivas como Schirmer I, NIBUT y Ferning lagrimal, se puede desarrollar un análisis y diagnóstico confiable de la película lagrimal en consulta de atención primaria para la detección oportuna de la enfermedad de ojo seco (EOS) en pacientes con diabetes tipo 2 y/o hipertensión arterial sistémica.

5. MARCO TEÓRICO

5.1 ASPECTOS GENERALES DE LA DIABETES Y LA HIPERTENSIÓN ARTERIAL.

No es desconocido el hecho de que en nuestro país existe una gran cantidad de pacientes diabéticos e hipertensos que, aunque son atendidos en las clínicas del sector salud, desde las comunitarias hasta las de especialidad; se desarrolla una actividad importante para tratar de controlar estas enfermedades sistémicas entre otras asociadas a ellas. La Federación Internacional de Diabetes reportó que, en 2019, en México existían 12.8 millones de personas con diabetes (Esparza, 2020).

La diabetes mellitus (DM) es el trastorno endocrino-metabólico más común que existe. Se caracteriza por una hiperglucemia sostenida, relacionada con la falta de insulina endógena o una disminución en su eficacia. Se acompaña de trastornos del metabolismo de carbohidratos, grasas y proteínas. De acuerdo con la Organización Mundial de la Salud, es el tercer problema de salud pública más importante en el mundo. Más de 200 millones de personas sufren de esta enfermedad mundialmente, y se calcula que para el año 2025 serán unos 300 millones (Fano, 2017). Así mismo, es una enfermedad que afecta la capacidad del organismo de usar y almacenar glucosa. Se caracteriza por concentraciones elevadas de azúcar en la sangre, sed excesiva y aumento de la excreción de orina, así como cambios en los vasos sanguíneos del cuerpo debido a la disfunción endotelial provocada por la hipoglucemia crónica, la hipertensión arterial y las dislipidemias que se presentan en los pacientes diabéticos (Cruz, 2012). La diabetes perjudica muchos órganos del cuerpo, principalmente los ojos, ya que puede dañar cinco de sus estructuras: retina, córnea, humor vítreo, cristalino y nervio óptico. Es la segunda causa de ceguera en el mundo y un paciente que la padezca aumenta hasta 40 veces las probabilidades de tener problemas en las partes del ojo mencionadas. El paciente pierde la sensibilidad táctil en estadios avanzados, lo que hace muy complicada la vida del individuo y,

como pasa en otros tipos de ceguera, el elemento psicológico juega un papel importantísimo. Hoy día, como en otras enfermedades, se puede apoyar a este tipo de pacientes con elementos ópticos que ayudan y hacen su vida más fácil. Conjuntamente con el glaucoma y las cataratas (sobre todo seniles), hacen a la diabetes una enfermedad más prevalente, (Fernández, 2014).

Por otro lado, la hipertensión arterial sistémica (HAS) es un síndrome de etiología múltiple caracterizado por la elevación persistente de las cifras de presión arterial a cifras $\geq 140/90$ mm Hg. Es producto del incremento de la resistencia vascular periférica y se traduce en daño vascular sistémico. La prevalencia actual en México es 31.5%, y es más alta en adultos con obesidad 42.3% que en adultos con índice de masa corporal normal 18.5%, y en adultos con diabetes 65.6% que sin esta enfermedad 27.6%. (CENETEC, 2014).

Una vez que el paciente es diagnosticado con la enfermedad HAS es natural que se someta a un control farmacológico y medidas no farmacológicas como la regulación en el consumo alimenticio, así como la recomendación de actividad física adecuada; sin embargo, muchos pacientes no llevan un control adecuado de las cifras de tensión arterial provocando con ello el aumento en el riesgo de daño a los órganos blanco (DOB) de la enfermedad, entre ellos, los ojos.

Se recomienda que los pacientes hipertensos con complicaciones (HAS de difícil control, evidencia o sospecha de DOB) se envíen a evaluación por 2° nivel al momento de su detección. El paciente hipertenso puede ser enviado anualmente a valoración oftalmológica, y a medicina interna con el propósito de detectar y controlar oportunamente la aparición de lesiones a órgano blanco. (CENETEC, 2014).

Las guías de práctica clínica para la atención de las enfermedades sistémicas mencionadas dan la pauta a seguir para atender las recomendaciones de acuerdo a las evidencias presentadas en ellas, además de sugerir el tratamiento y las

referencias que permitan atender en el siguiente nivel al paciente, sin embargo, no deja de ser una “propuesta” de atención al paciente y por lo tanto, queda a criterio del médico en turno el seguir dicha recomendaciones y considerar tratamientos y/o estudios adicionales que crea pertinentes. Dentro de las recomendaciones para el tratamiento a los pacientes diabéticos está la revisión por el oftalmólogo al momento del diagnóstico para valoración de fondo de ojo (Imagen 1), revisión subsecuente al año o antes por indicación del especialista, si después de varias revisiones por el oftalmólogo no se diagnostica retinopatía, evaluar cada dos o tres años. En los pacientes con diagnóstico de diabetes se requiere una revisión temprana (3 a 6 meses) en caso de: nuevas lesiones o que hayan empeorado desde el último examen, exudados dispersos de más de 1 diámetro de disco de la fovea, pacientes con alto riesgo de progresión, y por criterios del oftalmólogo. (CENETEC, 2014).

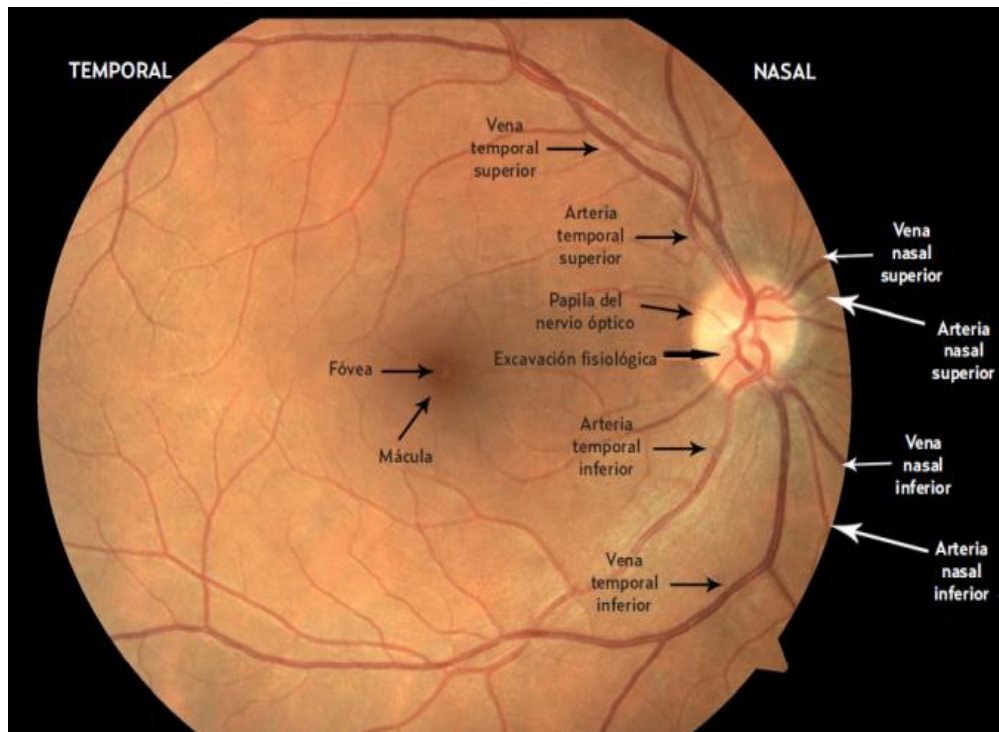


Imagen 1. Retina normal y descripción de sus principales estructuras anatómicas. [Fotografía] por Fernández A. (2012). (https://amf-semfyc.com/web/article_ver.php?id=1016)

5.2 ALTERACIONES OCULARES EN LA DIABETES Y LA HIPERTENSIÓN ARTERIAL.

No es difícil darse cuenta que dentro de las revisiones de diagnóstico y control recomendadas para el tratamiento de la diabetes y la hipertensión arterial en atención primaria, no están incluidos la integridad de los tejidos oculares, ni la valoración de la función visual muy probablemente por considerarse dentro de los criterios de referencia a consulta de especialidad; y su enfoque va más bien dirigido a la búsqueda de signos que denoten el desarrollo de las retinopatías tanto hipertensiva como diabética, pasando por alto la superficie ocular y los anexos oculares donde también pueden hacerse manifiestas alteraciones provocadas por estas enfermedades sistémicas.

La retinopatía diabética (RD) es la lesión más temida del diabético a nivel ocular, por constituir la tercera causa de ceguera en el mundo y primera en personas de edad productiva (Imagen 2). No menos importante son sus efectos en el resto de las estructuras del ojo, ya que afecta cualquier parte del aparato visual. La catarata diabética, el glaucoma neovascular, las infecciones recurrentes de los párpados, las degeneraciones corneales y los cambios vasculares en conjuntiva se producen por la diabetes, y en estado avanzado afecta la función visual. (Fano, 2017).

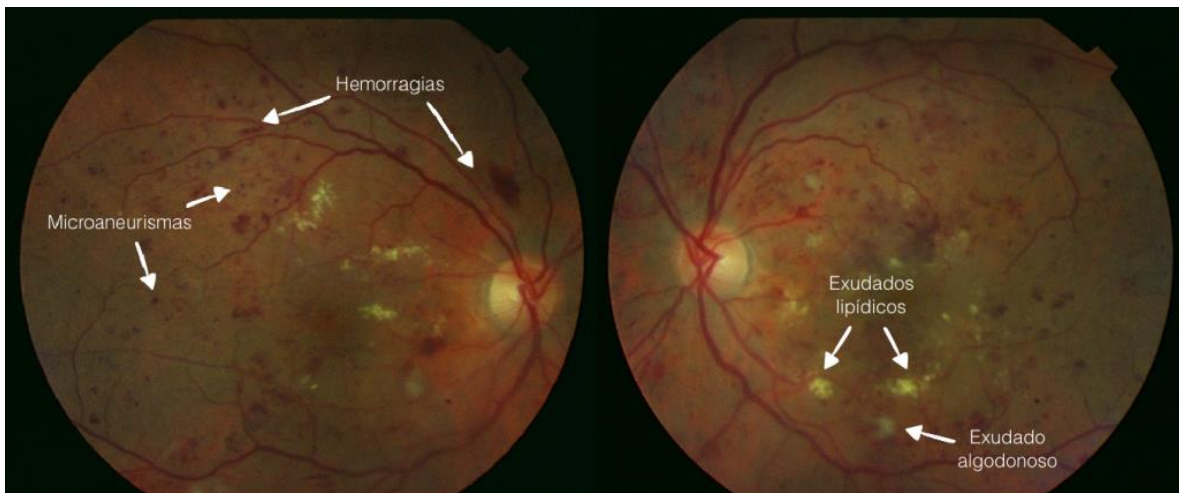

Imagen 2. Retinografía de ambos ojos de un paciente en la cual se señalan los principales signos de la retinopatía diabética. [Fotografía] Gutiérrez, J. (2016) (<https://josegutierrezamoros.es/las-huellas-de-la-diabetes-en-los-ojos/>)

Las alteraciones de la conjuntiva son comunes en pacientes diabéticos y generalmente incluyen alteraciones microvasculares, en parte similares a las de la retina, específicamente la pérdida de capilares, la dilatación macrovascular, la desigual distribución de vasos y un bajo número de células caliciformes. En particular, los pacientes diabéticos se quejan a menudo de síntomas de ojo seco, incluyendo sequedad, ardor, enrojecimiento, dolor, irritación ocular y ojos fácilmente fatigados. Durante el curso de la diabetes, el daño microvascular a la glándula lagrimal por hiperglucemia, la disminución de la inervación lagrimal como resultado de la neuropatía autonómica, la reducción del apoyo trófico al tejido lagrimal y la reducción del reflejo de lagrimeo por deterioro de la sensibilidad corneal, son factores que contribuyen al estado alterado de la película lagrimal. Se reconoce que las características clínicas del ojo seco, tanto acuo-deficiente como ojo seco evaporativo, están presentes en los pacientes a medida que la enfermedad progresa. Atendiendo a que la presencia de ojo seco guarda una estrecha relación con el daño al epitelio corneal, la identificación oportuna de este, unido a los síntomas del ojo seco, además del examen de retina, sería un elemento clave a tener en cuenta en el examen de la superficie ocular en pacientes diabéticos. (Cárdenas, 2019).

Por lo que, como profesionales de salud de primer contacto, resulta de gran relevancia realizar una exploración ocular básica que ayude a determinar el estado ocular, así como sus alteraciones y/o realizar una adecuada referencia a la atención oftalmológica, considerando además que algunas enfermedades sistémicas son consideradas como “silenciosas” y se pueden encontrar pacientes asintomáticos cuando en realidad pudiera estar ocurriendo algún daño ocular de seria importancia.

5.3. OBSERVACIÓN DE LAS CONDICIONES OCULARES NORMALES Y SUS PRINCIPALES ALTERACIONES

Como se mencionó anteriormente, es importante realizar una exploración ocular básica adecuada que, junto con una anamnesis completa presente la historia y los síntomas referidos, nos revele la situación física y funcional de los ojos del paciente; por lo que es preciso reconocer las estructuras tanto externas como internas más importantes de un ojo normal y las principales afectaciones patológicas que guíen al observador en el diagnóstico.

5.3.1 PÁRPADOS.

Localizados en la parte más externa del ojo cuya función es la de brindar protección y ayudar a distribuir la lagrime para llevar a cabo la lubricación de la superficie ocular, contienen dentro la llamada placa tarsal donde se encuentran las glándulas de meibomio, su apertura se denomina hendidura palpebral unidos en sus extremos por los cantos medial y lateral. (Bradford, 2005).

ALTERACIONES PATOLÓGICAS: Las inflamaciones de los párpados pueden causar enrojecimiento ocular ya sea por contigüidad o por el síndrome de ojo seco que muchas de ellas asocian. Estas inflamaciones pueden ser localizadas (orzuelo o chalazión) o más extensas (blefaritis).

Blefaritis anterior: Proceso inflamatorio que afecta principalmente al margen anterior o ciliar del borde libre palpebral, es decir, a la base de las pestañas con implicación de estas y de las glándulas sebáceas (de Zeiss) y sudoríparas (de Moll) y puede ser estafilocócica o seborreica.

Disfunción de las glándulas de Meibomio (DGM): Antiguamente llamada blefaritis posterior, meibomitis o meibomianitis. Se caracteriza por una alteración de la secreción de las glándulas de Meibomio, cursando habitualmente con inflamación y obstrucción glandular. (Maldonado, 2012)

Otros cambios anatómicos importantes se relacionan con la edad como son el entropión donde el párpado puede rotar hacia la córnea, ectropión cuando el párpado se aleja del globo ocular, las pestañas pueden estar mal dirigidas y rozar la córnea (triquiasis). Las alteraciones en las estructuras palpebrales pueden predisponer al paciente a un lagrimeo crónico (epifora). (Bradford, 2005)

5.3.2 PELÍCULA LAGRIMAL.

Parte importante de la superficie ocular que interactúa con los órganos y tejidos de ésta, cuya estabilidad permite cumplir la función primordial: ser el mayor elemento refractivo del sistema visual del ser humano permitiendo enfocar la luz en la retina. (Rojas, 2014).

La película lagrimal está formada por un elaborado sistema:

- Secreción básica. Formada por la glándula lagrimal y tejido de la glándula lagrimal accesoria junto con la secreción de las glándulas de meibomio y las glándulas mucosas de la conjuntiva.
- Secreción refleja. Derivada de la estimulación sensorial de la superficie corneal conjuntival como resultado de la ruptura de la lágrima y formación de manchas secas.

Tres capas componen esta película: la lipídica externa, la acuosa central y la mucínica posterior; con las siguientes funciones:

- Óptica. Mantiene una superficie uniforme.
- Fisiológica. Provee un ambiente húmedo para el epitelio corneal y conjuntival.
- Mecánica. Limpia desechos celulares y cuerpos extraños de la córnea y saco conjuntival.

- Nutricional. Aporta una atmosfera oxigenada al epitelio corneal.
- Antibacterial. Contiene sustancias como la lisozima que contribuye a la descomposición de la pared celular bacteriana, y lactoferrina, que interfiere en la captación de hierro de las bacterias, reduciendo su virulencia, e inmunoglobulinas. (Pérez, 2017).

ALTERACIONES PATOLÓGICAS: El desequilibrio de cualquier factor que conforma la superficie ocular ocasionara manifestaciones que pueden ir desde molestias discretas hasta la pérdida irreparable de la visión (Rojas, 2014). De acuerdo con el informe del taller de ojo seco TFOS DEWS II (2017), puede perderse la homeostasis de la película lagrimal; donde se altera el equilibrio entre los componentes de la lágrima y sus funciones, lo cual puede causar un incremento en su osmolaridad y desencadenar la enfermedad de ojo seco.

Existen pruebas de que los parámetros de la película lagrimal se ven alterados en los pacientes con diabetes, con una reducción del tiempo de ruptura de la lágrima y de la secreción lagrimal. Entre los factores que se cree que contribuyen a la disminución de la producción lagrimal en la diabetes se encuentran los daños microvasculares producidos en la glándula lagrimal por la hiperglucemia, menor inervación lagrimal por la neuropatía autonómica y menor reflejo de lagrimeo por afectación de la sensibilidad corneal. La reducción de la estabilidad de la película lagrimal y del tiempo de ruptura (TBUT) tal vez se deba a la menor producción de mucina de las células caliciformes. (Nelson, 2019).

5.3.3 CÓRNEA.

Es un tejido frontal transparente y primer superficie refractiva del ojo, a la parte de unión entre la córnea y la esclerótica se le denomina limbo esclero-corneal. (Bradford, 2005). Consta de 5 o 6 capas (Epitelio, Membrana de Bowman, Estroma, Descemet, Endotelio y la capa Dua descubierta recientemente y en discusión por los investigadores).

ALTERACIONES PATOLÓGICAS: Las alteraciones más frecuentes son: queratitis superficiales, úlceras corneales infecciosas y no infecciosas, distrofias y degeneraciones.

Las queratitis superficiales son defectos focales del epitelio corneal debidos a múltiples causas:

- Síndrome de ojo seco.
- Exposición a la radiación ultravioleta (queratitis actínica).
- Utilización prolongada de colirios.
- Asociada a afecciones alérgicas como la queratoconjuntivitis vernal.
- Infecciones (queratoconjuntivitis bacterianas, víricas...).
- Lentes de contacto.
- Triquiasis.
- Traumatismos.
- Exposición del globo ocular por cierre incompleto de la hendidura palpebral.
- Defecto en la inervación sensitiva (queratitis neurotrófica).
(Maldonado, 2012)

Cuando la queratitis es profunda y afecta al estroma se denomina úlcera.

Pueden presentarse distrofias o degeneraciones corneales sin signos de inflamación, vascularización, o síntomas hasta cuadros muy avanzados y pueden afectar a cada una de las capas corneales: epitelio, estroma y endotelio. Las distrofias epiteliales suelen afectar a la membrana de Bowman. (Vecilla, 2013).

Las degeneraciones de un tejido se refieren a una gran variedad de cambios nocivos con el paso del tiempo. El proceso suele acompañarse de acumulación de material acelular (proteínas, grasas, entre otras) o de la pérdida de masa tisular. Los depósitos extracelulares como en el gerontoxon (arco senil) pueden hacerse presentes con el paso de la edad. (Pérez, 2017).

5.3.4 CONJUNTIVA.

Es una membrana mucosa vascular, delgada que cubre las partes internas de los párpados recibiendo el nombre de conjuntiva palpebral y cubre también a la esclerótica donde se le da el nombre de conjuntiva bulbar.

ALTERACIONES PATOLÓGICAS: Se puede advertir la presencia de:

- Pingüécula, correspondiente a nódulos blanco – amarillentos en la zona interpalpebral de la conjuntiva epibulbar.
- Pterigión, crecimiento triangular con aspecto de banda carnosa de tejido fibrovascular que puede extenderse desde la conjuntiva hasta la córnea transparente.
- Hiperemia, enrojecimiento agudo o crónico por dilatación de los vasos superficiales de la conjuntiva bulbar como respuesta inespecífica a varias agresiones como inflamaciones debidas a una infección, alergia, factores tóxicos o en respuesta a factores irritantes crónicos.
- Quemosis, tumefacción traslúcida de la conjuntiva generalmente asociada a cualquier inflamación y puede aparecer en enfermedades sistémicas con retención de líquidos.
- Hemorragia subconjuntival.
- Los diferentes tipos de conjuntivitis identificada por la hiperemia de los vasos sanguíneos conjuntivales cuyo origen puede ser alérgico, viral, bacteriano o por irritación. (Gold, 2006).

5.3.5 ESCLERÓTICA.

Es una capa gruesa y fibrosa más externa del ojo de color blanco y opaco.

ALTERACIONES PATOLÓGICAS: Epiescleritis, enrojecimiento y edema epiescleral difuso; escleritis infecciosa, vírica, parasitaria; cambios seniles donde la esclera se hace traslúcida o con un color azulado o grisáceo. (Gold, 2006)

5.3.6 CÁMARA ANTERIOR.

Se refiere al espacio comprendido entre la parte posterior de la córnea y la parte anterior del iris que contiene el líquido llamado humor acuoso.

ALTERACIONES PATOLÓGICAS: Principalmente afectada por las uveítis donde se presenta disminución de la transparencia de humor acuoso, fenómeno de Tyndall, precipitados retrocorneales, hipopion, sinequias. (Vecilla, 2013).

5.3.7 IRIS.

Es la parte que le da el “color” a los ojos por medio del epitelio pigmentado compuesto por fibras musculares que protegen al ojo de la luz.

ALTERACIONES PATOLÓGICAS: Efectos inflamatorios de las uveítis cursando con nódulos en el esfínter y/o en el estroma; diferencias de colores por atrofia estromal; sinequias anteriores y posteriores como complicaciones de la inflamación. (Maldonado, 2012).

5.3.8 PUPILA.

Orificio circular en el centro del iris cuya función es la de ajustar la cantidad de luz que entra al ojo, cuyo tamaño es determinado por las inervaciones simpática y parasimpática.

ALTERACIONES PATOLÓGICAS: Dentro de las alteraciones más importantes podemos observar:

Anomalías por la estética pupilar:

- Pupila irregular (por la existencia de sinequias).
- Leucocoria (pupila blanca).

- Coloboma (ausencia de un sector del iris).
- Corectopia (pupila excéntrica).
- Midriasis (pupila superior a 6 mm bajo condiciones lumínicas normales).
- Miosis (pupila inferior a 2 mm —bajo condiciones lumínicas normales).
- Anisocoria (tamaño desigual de ambas pupilas).

Anomalías por déficit sensorial (vía aferente):

- Defecto pupilar aferente relativo o signo pupilar de Marcus Gunn por lesión en la vía aferente (II par) o lesión retiniana extensa.
- Pupila amaurótica (si ese ojo no percibe ni luz).

Anomalías del sistema parasimpático (vía eferente):

- Signo pupilar de Argyll Robertson.
- Midriasis paralítica.
- Signo pupilar de Hutchinson.
- Pupilonía (pupila de Adie).

Anomalías del sistema simpático.

Anisocoria farmacológica. (Maldonado, 2012).

5.3.9 CRISTALINO.

Lente natural transparente biconvexo ubicado detrás de la pupila y del iris, y suspendido por las fibras zonulares, forma parte importante en la función refractiva del ojo.

ALTERACIONES PATOLÓGICAS: La principal afección del cristalino es la catarata consistente en cualquier porción del cristalino que se ha vuelto opaca, pudiendo ser pequeña, local o completa, subcapsular, cortical o nuclear, anterior o posterior. (Bradford, 2015).

Otras alteraciones patológicas del cristalino, como las anomalías de su posición, luxaciones y subluxaciones tienen una frecuencia muy reducida en comparación con la incidencia de las cataratas. (Maldonado, 2012).

5.3.10 CUERPO CILIAR.

Nombre dado a la estructura encargada de la producción del humor acuoso y del cambio de tensión de las fibras zonulares que sostienen al cristalino por medio de su contracción y relajación, permitiendo al cristalino realizar la acomodación al enfocar objetos lejanos que se acercan.

ALTERACIONES PATOLÓGICAS: Las alteraciones de esta estructura están relacionadas comúnmente con las uveítis ya que forma parte de la úvea, y básicamente son de tipo inflamatorio. (Maldonado, 2012).

5.3.11 CAVIDAD VITREA.

Espacio de alrededor de 4.5cc por detrás del cristalino y hasta la retina, ocupado por un líquido gelatinoso transparente llamado humor vítreo.

ALTERACIONES PATOLÓGICAS: Presencia de licuefacciones (miodesopsias), desprendimiento de vítreo posterior, contracciones degenerativas por la edad, inflamaciones por uveítis, entre otras. (Gold, 2006).

5.3.12 RETINA.

Tejido neural que limita la cavidad vítrea en la parte posterior que contiene células foto receptores llamadas conos y bastones encargados de la foto transducción de la luz que entra al ojo, la mancha amarilla o mácula que es un área situada en el centro de la retina en cuyo centro se encuentra el lugar de mayor agudeza visual conocido como la fovea, además cuenta con vasos sanguíneos que entran al ojo

con el nervio óptico y se ramifican por la superficie interna de la retina, el disco óptico compuesto por la porción del nervio óptico visible dentro del ojo. Las estructuras importantes en la revisión del llamado “fondo de ojo” son: la retina, la mácula y disco óptico.

ALTERACIONES PATOLÓGICAS: Existe una alteración importante en los pacientes diabéticos con larga evolución de la enfermedad y en aquellos que llevan un control deficiente de la misma, denominada retinopatía diabética generalmente clasificada en leve, moderada y severa, y puede presentarse en su forma no proliferativa y proliferativa.

- Retinopatía diabética no proliferativa: estadio inicial de la enfermedad ocular donde los capilares desarrollan fugas y después oclusión; pueden observarse microaneurismas, hemorragias en punto y en flama, exudados duros y edema macular, siendo este último signo causal de pérdida de agudeza visual. La enfermedad en su etapa severa se caracteriza por aumento de la tortuosidad vascular y actividad hemorrágica, rosario venoso, y anomalías microvasculares generalizadas incluyendo micro infartos de la capa de fibras nerviosas o manchas algodinosas.
- Retinopatía diabética proliferativa: complicación de la enfermedad como respuesta a la isquemia permanente de la retina donde se forman nuevos vasos sanguíneos (neovascularización) en cualquier zona de la superficie retiniana, incluso en la superficie del iris (rubeosis iridis) ocasionando glaucoma grave.

Por otro lado, la hipertensión arterial sistémica provoca la aceleración del engrosamiento y esclerosis de las arteriolas conocida como esclerosis arteriolar, observando las arteriolas en hilos de cobre y en hilos de plata. Otro de los signos frecuentes es la alteración en los cruces arterio-venosos, así como alteraciones en el calibre venoso.

Los cambios relacionados con la elevación de la presión arterial pueden provocar constricción de las arteriolas, exudados, manchas algodonosas hemorragias en flama y edema papilar. (Bradford, 2015).

5.3.13 MÚSCULOS EXTRAOCULARES.

Son seis los músculos encargados del movimiento del ojo:

- Recto medial: movimiento en dirección medial (aducción).
- Recto lateral: movimiento en dirección lateral (abducción).
- Recto superior: movimiento hacia arriba (elevación).
- Recto inferior: movimiento hacia abajo (depresión).
- Oblicuos inferior y superior: encargados de los movimientos torsionales (intorsión y extorsión).

Estos músculos son inervados por tres nervios craneales:

- III nervio craneal que controla al recto superior, al recto inferior, al recto medial y al oblicuo inferior.
- IV nervio craneal que inerva al oblicuo superior.
- VI nervio craneal que inerva al recto lateral.

ALTERACIONES PATOLÓGICAS:

- Parálisis del III nervio craneal (nervio oculomotor), produce diplopía horizontal y vertical, ptosis importante del párpado superior e incapacidad para mover el ojo hacia adentro, arriba o abajo, pupila dilatada y arrefléctica.
- Parálisis del IV nervio (nervio troclear), diplopía vertical, dificultad en la mirada hacia abajo, el paciente puede inclinar la cabeza hacia el hombro para minimizar la diplopía.

- Parálisis del VI nervio (nervio abductor). Su parálisis total produce pérdida de abducción, originando diplopía horizontal que se incrementa con la mirada orientada hacia el lado afectado.

6. MÉTODOS Y TÉCNICAS DE EXAMINACION (PLANTEAMIENTO)

Es necesario contar con una historia clínica en la cual queden asentados todos los datos relacionados con el paciente, desde el interrogatorio, los tratamientos médicos en curso y los resultados de las pruebas a desarrollar en la consulta optométrica de acuerdo con las técnicas relativas existentes (FID, 2015) (Anexos 2 Y 3).

6.1 ANAMNESIS

El conocer los datos importantes en el caso clínico, relativos a lo que el paciente puede contar sobre sus antecedentes personales y familiares en cuanto a salud ocular y general entre otros, puede orientar la exploración y serán de gran apoyo para llegar a la presunción diagnóstica adecuada.

El interrogatorio es el primer paso de la historia clínica donde deberán recabarse:

- Datos de identificación del paciente
- Antecedentes heredofamiliares sistémicos y oculares.
- Antecedentes personales no patológicos, tabaquismo, toxicomanías.
- Antecedentes personales patológicos. Algunas manifestaciones oculares pueden ser consecuencia de ciertas patologías sistémicas, por lo que es de suma importancia obtener información al respecto, para conocer el tiempo de evolución, tratamiento y estado actual de cada una. Es necesario prestar especial atención en los antecedentes oculares (uso de lentes, tratamientos, cirugías, diagnósticos previos, etc.)
- Padecimiento actual, indagar sobre el inicio, evolución, duración, grado y forma de presentación de cada síntoma, asociación con otras manifestaciones y tratamientos instaurados con antelación. (Rojas, 2014).

Los exámenes optométricos propuestos en este protocolo van encaminados a mejorar la atención de los pacientes, recomendando las pautas más importantes de

los diferentes procedimientos clínicos que permiten conocer el estado visual del paciente y las manifestaciones de posibles alteraciones locales y/o sistémicas. (Ver anexo 1).

6.2 TOMA DE AGUDEZA VISUAL

La determinación de la agudeza visual es uno de las pruebas principales e importantes de la calidad de visión del paciente y nos ayuda a discernir entre errores refractivos y estados patológicos. (Montés, 2011)

Se basa en la distancia máxima a la que una persona puede distinguir un objeto pequeño con nitidez; el valor aceptado como normal es de 20/20 pies lo que indica que el paciente puede distinguir a 20 pies lo que una persona con visión normal detecta a esa misma distancia. Si la agudeza visual es menor a lo considerado como normal, deberá descartarse la presencia de defectos refractivos, ambliopía o alguna patología ocular o neurológica mediante la prueba efectuada con agujero estenopeico. (Rojas, 2014).

Esta prueba se realiza de forma monocular, con adecuada iluminación sin y con corrección óptica, en visión lejana a 6m (o los diseñados a 3m en este caso de acuerdo con el espacio facilitado) (imagen 3), y en visión próxima a 40 cm empleando las cartillas de optotipos diseñadas para ello (el método más empleado son las cartillas de Snellen). (Rojas, 2014)

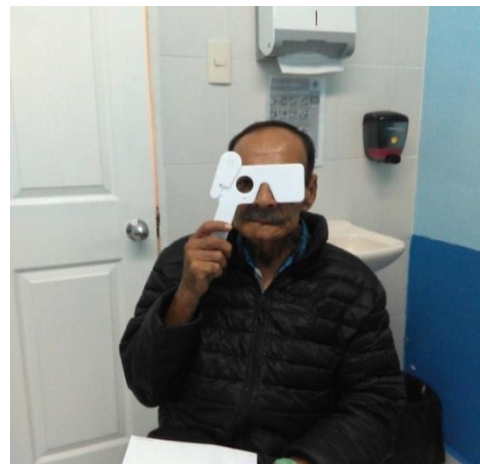

Imagen 3. Toma de agudeza visual monocular. (Imagen propia)

6.3 COVER TEST

Es una prueba objetiva para evaluar la presencia, la dirección y la magnitud de cualquier desviación de los ejes visuales, ya sea latente (foria) o manifiesta (tropia). En el caso de los estrabismos se estudiará además la comitancia, la dominancia ocular y si la desviación es constante o intermitente. (Antona, 2018).

El *cover test* deberá hacerse unilateral y alternante (Imagen 4), en visión lejana y próxima observando la presencia o no de los siguientes movimientos:

- Movimiento de fijación que hace el ojo descubierto. Si hay movimiento significa que existe un estrabismo y este ojo no era el fijador en ese momento. Si no hay movimiento expresa ortotropia o pudiera haber estrabismo siendo este el ojo fijador. Para resolver esta duda se hará la misma maniobra a continuación en el otro ojo.
- Movimiento que hace el ojo ocluido. Puede verse desplazamiento en caso de estrabismo debido a la toma de la fijación por el ojo descubierto, que la acompañará el ojo que está tras el ocluidor.
- Movimiento que hace el ojo ocluido al des ocluirlo. Si no hay movimiento y previamente al ocluirle no había habido movimiento alguno en el ojo destapado, significaría ortoforia. Si hay movimiento y tras su oclusión no había habido movimiento en el ojo destapado indicaría heteroforia. Si hay movimiento y tras la oclusión, había existido movimiento en el ojo destapado, indicaría estrabismo con toma de fijación, posiblemente por dominancia del ojo ocluido. (Gold, 2006).

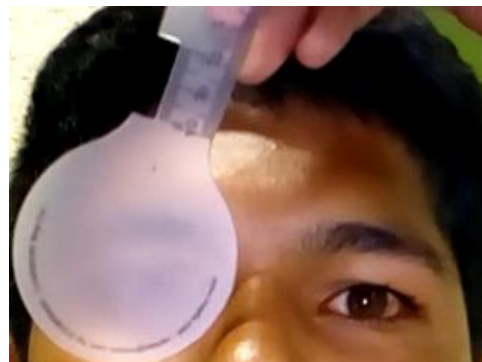

Imagen 4. Realización de *cover test* empleando un ocluidor traslúcido para observar si existe movimiento del ojo ocluido. (Imagen propia).

6.4 MOTILIDAD EXTRA-OCULAR

Esta prueba optométrica estudiará la calidad de los movimientos oculares de forma binocular (versiones) y solo si se observara alguna limitación o exceso se realizará también en monocular (ducciones). (Antona, 2018).

Es importante analizar las nueve posiciones de mirada: cuatro cardinales (arriba, abajo, derecha, izquierda), cuatro oblicuas (arriba derecha, arriba izquierda, abajo derecha, abajo izquierda) y la posición primaria de mirada (al frente) (imagen 5), en busca de limitaciones de motilidad, hiperfunción muscular, presencia de movimientos anormales, síndromes alfabéticos (en A, V o X) o desplazamientos del globo ocular. (Rojas, 2014).

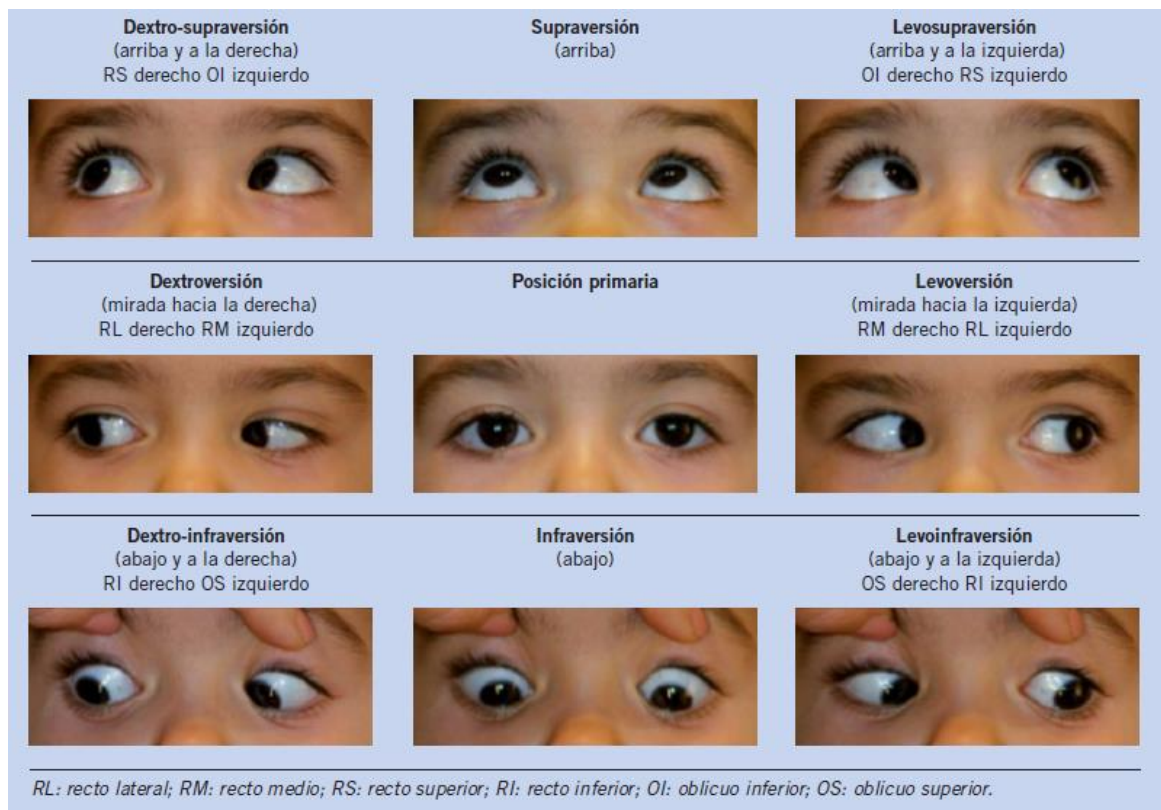


Imagen 5. Posiciones diagnósticas de la mirada para efectos de exploración de los movimientos oculares conjugados (versiones). (Merchante, 2013).

6.5 REFLEJOS PUPILARES

Con esta prueba podemos estudiar la función pupilar evaluando el tamaño de las pupilas, la reacción a la luz y la reacción al acercamiento, lo que permite detectar anomalías neurológicas en la vía aferente y eferente responsables de la función pupilar.

En ambos ojos se evaluará la respuesta directa donde la pupila del ojo iluminado debe contraerse y la indirecta o consensual en la que la pupila del ojo no iluminado debe también contraerse (Imagen 6). La respuesta pupilar al acercamiento se podrá evaluar observando la contracción y dilatación pupilar al cambiar la fijación de un punto lejano a uno cercano y viceversa.

La reacción pupilar debe ser igual en ambos ojos en todos sus aspectos: amplitud, latencia y velocidad en la contracción pupilar. (Antona, 2018).

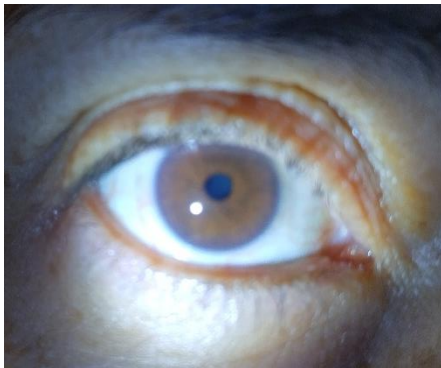


Imagen 6. Respuesta de la pupila ante un estímulo luminoso, ésta se obtiene aplicando un haz de luz al ojo del paciente. (imagen propia).

6.6 REFRACCIÓN

Es el procedimiento mediante el cual se determina el error refractivo de un paciente y mide la cantidad de corrección óptica necesaria para que los rayos de luz que inciden en el ojo se enfoquen en la retina. Para este proceso se debe realizar una prueba objetiva llamada retinoscopia que puede llevarse a cabo de forma manual con un retinoscopio y lentes de caja de pruebas o foroptor, o de manera automatizada utilizando un autorrefractómetro (Imagen 7).

Después de la obtención objetiva de la corrección del defecto refractivo, esta debe ajustarse de forma subjetiva con las respuestas del paciente colocando o intercambiando lentes aéreas hasta obtener la mejor visión con una corrección óptica óptima. (Rojas, 2014).

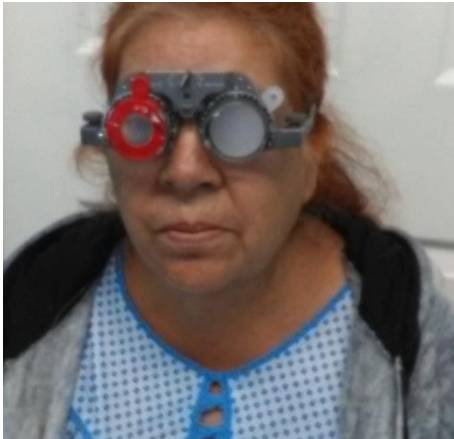

Imagen 7. corrección visual determinada mediante retinoscopia estática para el ojo derecho (arriba). Prueba de agudeza visual con corrección determinada para visión próxima (derecha). (Imágenes propias).

6.7 OFTALMOSCOPIA DIRECTA

Es una prueba que le permite al profesional de la salud observar el fondo de ojo y otras estructuras oculares, utilizando para ello un instrumento óptico denominado oftalmoscopio directo compuesto por un haz de luz y con diferentes lentes y aperturas, usado para detectar signos de patologías o alteraciones oculares de origen sistémico permitiendo con ello valorar, diagnosticar y dar el seguimiento a las diferentes patologías detectadas.

Empleando la luz del oftalmoscopio se puede realizar una breve exploración de las características externas del ojo (polo anterior) que incluyen pestañas, bordes palpebrales, conjuntivas, esclerótica, iris, así como la forma de la pupila. (Rojas, 2014).

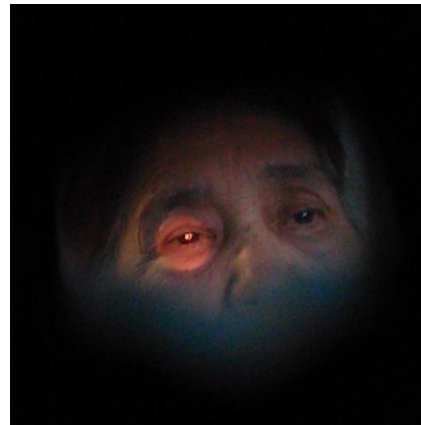
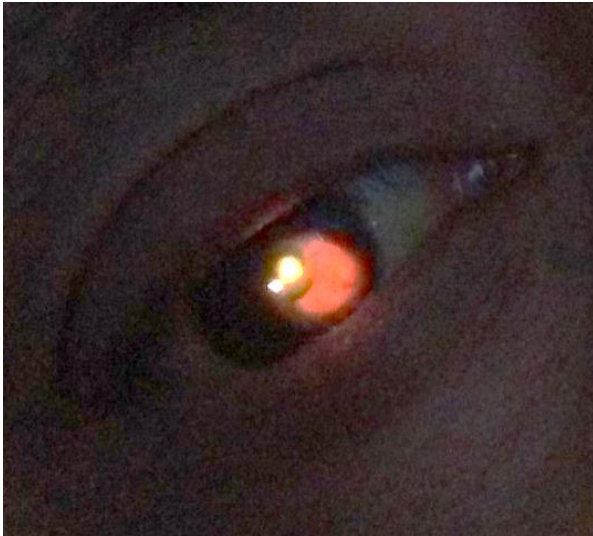

Imagen 8. Observación del reflejo de Bruckner en paciente femenino (arriba). Presencia de opacidad en cristalino observada con oftalmoscopio directo (izquierda). (Imágenes propias).

Usando las diferentes lentes con las que cuenta el oftalmoscopio, se podrá examinar la transparencia de los medios refractivos (cornea, humor acuoso, cristalino, humor vítreo) (Imagen 8).

Las principales estructuras en el fondo de ojo a evaluar son:

- Parénquima retiniano, observando la coloración y apariencia
- Papila o disco óptico, valorando su forma, color, excavación fisiológica.
- Vasos retinianos, su emergencia, relación arteria-vena, reflejo luminoso, cruces.
- Mácula, coloración, avascularidad, reflejo foveal. (Fernández, 2012)

6.8 CAMPOS VISUALES

Esta prueba contribuye a detectar pérdidas sustanciales o disminuciones importantes en el campo visual de manera gruesa, colocando un estímulo visual frente al paciente en visión próxima y de manera monocular (ojo contralateral ocluido) y mostrando de atrás hacia adelante un segundo estímulo visual (Imagen 9).

Examinando en las posiciones cardinales del campo visual, distinguir los límites del campo comparándolos con lo que a juicio del examinador se encuentre en el campo normal. (Carlson, 1990).

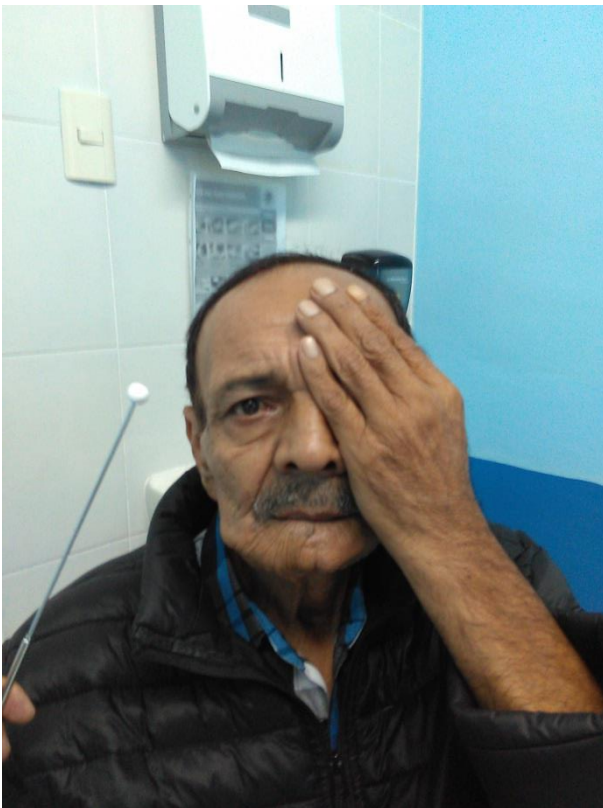

Imagen 9. Exploración gruesa del campo visual derecho mediante la percepción de estímulo fijo al frente y en movimiento en posiciones cardinales. (Imagen propia).

7. ANÁLISIS DE LA PELÍCULA LAGRIMAL EN PACIENTES DIABÉTICOS E HIPERTENSOS.

7.1 METODOLOGÍA.

En este proyecto se propone una serie de exámenes clínicos optométricos para llevar a cabo la exploración ocular en pacientes diabéticos e hipertensos como parte de la consulta de control periódica a fin de determinar el estado de salud de la superficie ocular, con los métodos de diagnóstico y prácticas optométricas establecidos.

Se realiza un estudio de prueba diagnóstica, transversal, observacional, comparativo; efectuado en 26 pacientes voluntarios con padecimientos crónicos de diabetes mellitus y de hipertensión arterial, que acudieron a consulta de control a la clínica del CAISES Moroleón. Con el objetivo de obtener un análisis de la película lagrimal.

7.1.1 CRITERIOS DE INCLUSIÓN

- Pacientes de ambos sexos crónicos diabéticos e hipertensos que acuden a consulta de control.
- Con edades de 40 años en adelante. La diabetes mellitus tipo 2 se presenta normalmente en personas mayores de 40 años. (Viñuela, 2018).
- Aceptación voluntaria de participación en el estudio firmando para ello el consentimiento informado.

7.1.2 CRITERIOS DE EXCLUSIÓN

- Pacientes que no desearon participar o continuar con el estudio.
- Pacientes con alguna alteración de tipo infeccioso del segmento anterior.
- Pacientes que cursen con alguna infección del aparato respiratorio.

7.2 VARIABLES DEL ESTUDIO.

Se consideran variables para la realización de este estudio, la sintomatología del paciente y la película lagrimal.

7.2.1 SINTOMATOLOGÍA

La sintomatología que presentan los pacientes derivada de una afección en la superficie ocular es muy variada y puede ir desde la ausencia de esta, hasta la presentación de un cuadro abundante de molestias referidas por el paciente algunas presentes de manera constante y otras de forma esporádica.

Esta dada por una percepción individual de situaciones que se identifican como anormales.

7.2.2 PELÍCULA LAGRIMAL.

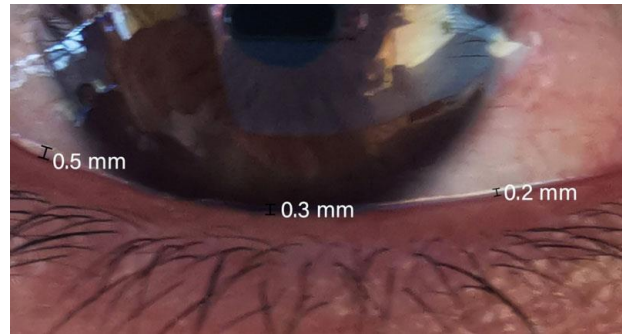
7.2.2.1 MENISCOMETRÍA.

En el margen del párpado inferior existe un reservorio de lágrimas que es esparcido por el párpado superior. La medición objetiva de este reservorio entre el globo ocular y el párpado inferior proporciona un método útil y no agresivo para cuantificar la cantidad lagrimal. (Pérez, 2017) (Imagen 10).

En el presente estudio se realiza la medición del menisco lagrimal utilizando el oftalmoscopio directo; clasificándolo como:

- Visible, regular
- Disminuido, regular
- Irregular
- Ausente.

Imagen 10. Descripción del menisco lagrimal y sus mediciones en los tercios inferiores. Revista digital universitaria, UNAM.



7.2.2.2 NIBUT.

Se considera una prueba no invasiva al no requerir tinción, por lo que los resultados son más consistentes y confiables que los de las pruebas invasivas. El tiempo de ruptura lagrimal no invasivo (Non Invasive Break-Up Time, NIBUT) se mide al contar el tiempo transcurrido entre el último parpadeo y la rotura de una imagen reflejada sobre la película lagrimal. (Pérez, 2017) (Imagen 11).

- Resultado normal superior a 10 segundos
- Patológico (inestabilidad de la película lagrimal), debajo de 10 segundos.

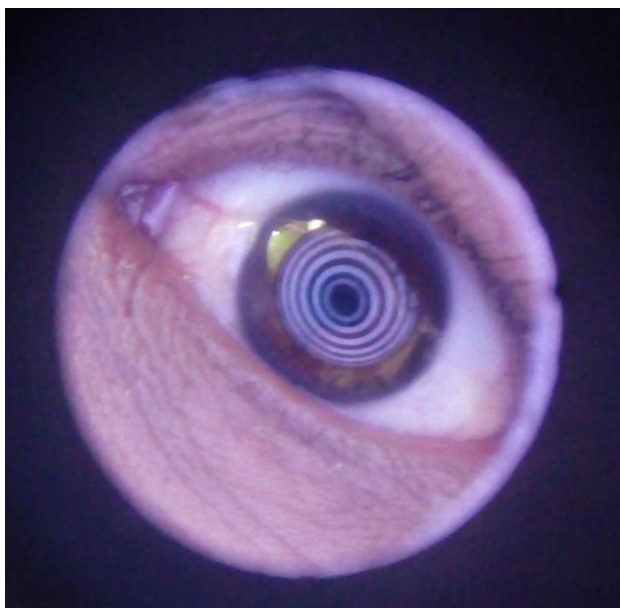


Imagen 11. Imagen reflejada sobre la película lagrimal para la prueba de NIBUT. (Imagen propia).

7.2.2.3 PRUEBA DE SCHIRMER I.

Este test es utilizado para medir la producción de lágrimas acuosas utilizando tiras de papel filtro Whatman No. 41 de 5 X 35mm, que se inserta en el tercio externo de la conjuntiva bulbar inferior (en el fondo de saco inferior), dejando que se impregne de lagrima durante 5 minutos, observando después de ese tiempo la cantidad de mm humedecidos (Imagen12). Esta prueba evalúa la secreción total (basal y refleja). (Pinto, 2011).

- Resultado normal 10mm o más.
- Sugerentes de ojo seco menor a 10 mm.

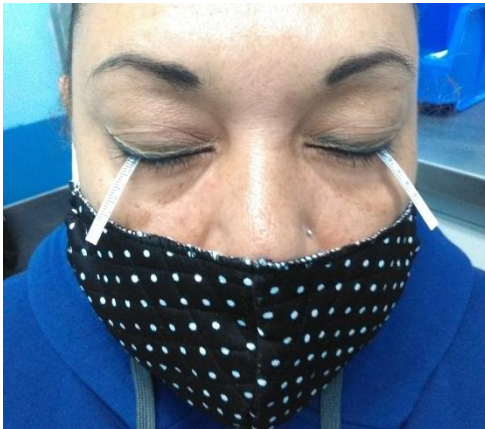
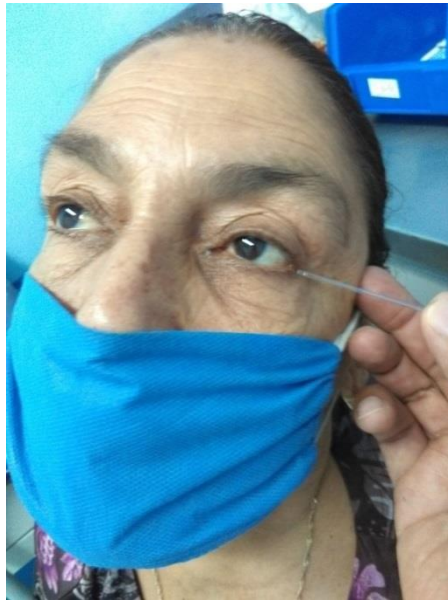
Imagen 12. Tiras de Schirmer colocadas en el fondo de saco inferior para la evaluación del flujo lagrimal. (Imagen propia).

7.2.2.4 TEST DE FERNING.

Es una prueba basada en la observación de la cristalización de una gota de lágrima obtenida del menisco inferior del paciente, empleando para ello un tubo capilar y depositándola en un portaobjetos para exponerla a su evaporación al medio ambiente natural durante aproximadamente 10 minutos (imagen 13).

Imagen 13. Toma de muestra lagrimal del menisco lateral inferior utilizando un tubo capilar para la prueba de Ferning. (Imagen propia).



Posteriormente la muestra es observada al microscopio a una ampliación de 100 – 400 x identificando los patrones de cristalización (arborización) en 4 clases:

- Tipo 1 arborización grande y uniforme
- Tipo 2 abundante cristalización, pero de menor tamaño
- Tipo 3 cristalización incompleta y parcialmente presente
- Tipo 4 sin cristalización

Los tipos 1 y 2 se reportan como normales y los tipos 3 y 4 como anormales. (DEWS, 2007).

Masmali, agregó un grado 0 a la clasificación y demostró que la prueba de Ferning tiene buena repetibilidad y que el uso de la escala de calificación del patrón en helechito produce resultados consistentes que apoyan a la prueba y sugieren su uso potencial en la clínica e investigación (Imagen 14). Como parte de un examen de rutina de película lagrimal, la prueba de Ferning es un método útil y rápido para evaluar la integridad de la misma, particularmente la porción mucínica y una instrumentación mínima lo convierte en una prueba clínica plausible. (Trinidad, 2018).

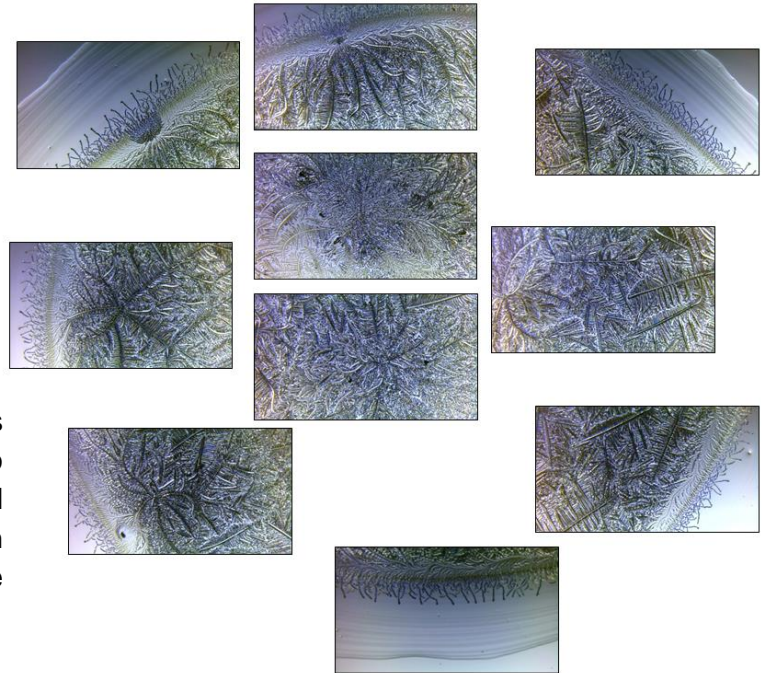


Imagen 14. Observación de las ramificaciones del helecho lagrimal por medio del microscopio digital, cada imagen corresponde a un segmento de la muestra. (Imagen propia).

7.3 EQUIPO UTILIZADO

A continuación, se presenta una descripción de los diferentes materiales y equipos necesarios para el desarrollo de las diferentes pruebas.

- Se facilitó por parte de la institución de salud un consultorio de aproximadamente 3m x 4m con la iluminación adecuada y la conveniencia de mantener una temperatura ambiente constante de entre 23 y 25 °C importante para evitar diferencias en la realización de las pruebas del estudio.
- Optotipos de Snellen diseñados a 3m de distancia y cartilla de lectura para visión cercana.
- Lámpara de mano simple para la observación de menisco lagrimal.
- Oftalmoscopio Heine para oftalmoscopia y exploración de anexos oculares.
- Tiras de papel para la prueba de Schirmer.
- Queratoscopio basado en anillos de placido para la observación de la proyección de estos en la capa lagrimal corneal.
- Microscopio digital Inskam – 306.
- Láminas portaobjetos y tubos capilares de cristal.

7.4 RECOLECCIÓN DE DATOS.

7.4.1 CONSENTIMIENTO INFORMADO.

El objetivo de este documento es informar al paciente sobre técnicas de exploración, riesgos previstos y obtención de resultados.

Una vez aprobada por la dirección general de la clínica del CAISES Moroleón, se entrega a cada paciente un formato de consentimiento informado donde hace constar su participación de manera voluntaria en la investigación, comprendiendo la información que se le ha dado, acerca de los objetivos del estudio, los beneficios, las molestias, y sus derechos. (Anexo 4).

7.4.2 HISTORIA CLÍNICA DE SUPERFICIE OCULAR.

A todos los pacientes se les realizó historia clínica diseñada para el estudio de superficie ocular, conteniendo los datos suficientes para el registro de los resultados de las pruebas realizadas. (Anexo 4).

- Interrogatorio.
- Agudeza visual.
- Exploración de anexos oculares.
- Oftalmoscopia.
- Meniscometría.
- Schirmer I.
- NIBUT.

7.4.3 CUESTIONARIO DE SÍNTOMAS

Se realiza la aplicación del test de OSDI para determinar si el paciente presenta sintomatología correspondiente a alteraciones de la superficie ocular, con el cual se obtiene una puntuación basada en las respuestas y en su caso determinar la clasificación del grado de sequedad ocular. (Anexo 5).

El test evalúa la sintomatología ocular, la alteración al realizar tareas cotidianas y la exposición al medio ambiente en la última semana, con valores asignados según la frecuencia:

- 0 en ningún momento.
- 1 casi en ningún momento.
- 2 el 50%del tiempo.
- 3 casi en todo momento.
- 4 en todo momento.
- N/S no sé.

La suma de la puntuación asignada se multiplica por 25 y el resultado es dividido entre el número de preguntas contestadas (sin incluir las contestadas como N/S) (Traipe, 2020).

De acuerdo a la puntuación OSDI determinada se clasifica como normal hasta 12 puntos, leve de 13 a 22 puntos, moderado de 23 a 32 puntos, y grave 33 a 100 puntos.

7.4.4 CLASIFICACIÓN DEL FERNING LAGRIMAL.

Se realiza la toma de una muestra lagrimal correspondiente a un ojo del paciente indistintamente derecho o izquierdo dejando registro de cuatro imágenes obtenidas del microscopio, dos correspondiente a la periferia de la gota de lágrima y las otras dos de la parte interior que sirvan para realizar la clasificación del helecho lagrimal de acuerdo con la escala de Masmali. (Anexo 6).

8. RESULTADOS DEL ESTUDIO

A continuación, se presenta la descripción de los resultados obtenidos de la muestra formada por un total de 26 participantes de los cuales 18 personas son mujeres y 8 son hombres con edades comprendidas entre los 45 y 79 años de edad, todos pacientes atendidos en consulta de control por el programa de riesgo cardiovascular del CAISES Moroleón.

8.1 ANÁLISIS DESCRIPTIVO.

8.1.1 GÉNERO Y EDADES.

La distribución por género de la muestra presenta una participación del 69% de pacientes femeninos lo que puede relacionarse con la mayor prevalencia de la DM en este género, y solo el 31% de los registros corresponden a pacientes masculinos (fig. 1). Se considera que la participación del género femenino además va relacionada con la gráfica correspondiente a la actividad que realizan los pacientes examinados (fig. 3), puesto que las personas dedicadas al cuidado del hogar tienen mayor oportunidad de acudir a las citas programadas para control médico que las que tienen que cubrir un horario de trabajo.

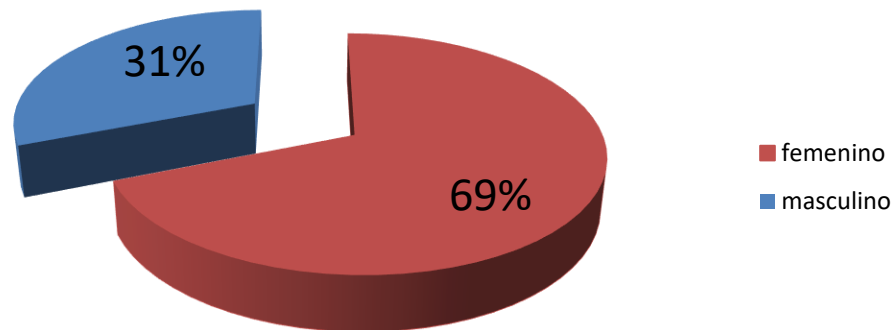


Fig. 1 Gráfico de género

Los resultados de la población que participa en este estudio agrupados por edad, se encuentran en el rango de los 45 a los 79 años. Justo es en la quinta década de la vida cuando se presentan cambios hormonales importantes mayormente en la mujer, por lo que los pacientes que tuvieron más alta frecuencia en nuestro estudio están en el rango de 56 a 60 años (Fig. 2).

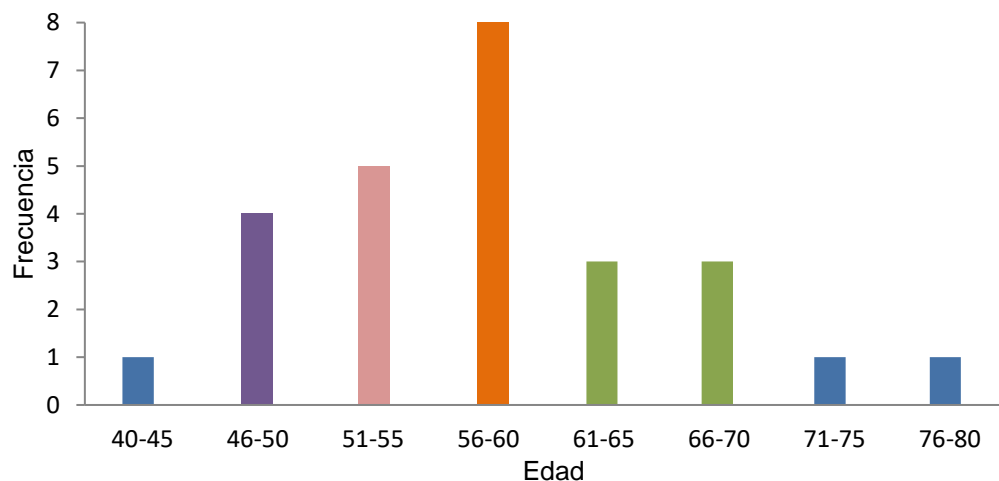


Fig. 2 Gráfico de edades de la muestra completa

8.1.2 OCUPACIÓN Y ENTRETENIMIENTOS.

Dentro de las actividades a las que se dedican los pacientes examinados y los entretenimientos a los que dedican tiempo en el día a día se encuentran principalmente el hogar (54%) y la industria textil (27%) (fig. 3); y de manera importante el tiempo que se dedica a ver TV (56%) seguido por el tejido, bordados y la costura (24%) (fig. 4) actividades que sin duda demandan de un buen enfoque visual y la corrección adecuada de los problemas refractivos, sin dejar el correcto control de las afecciones sistémicas (DM, HAS).

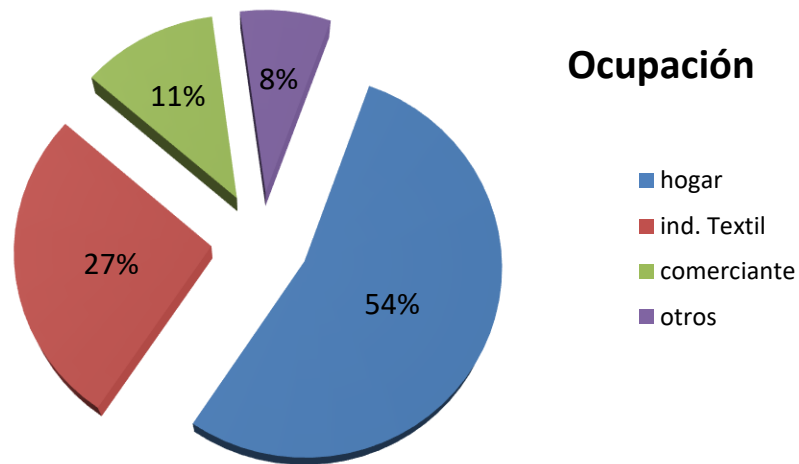


Fig. 3 Ocupaciones principales de los pacientes examinados

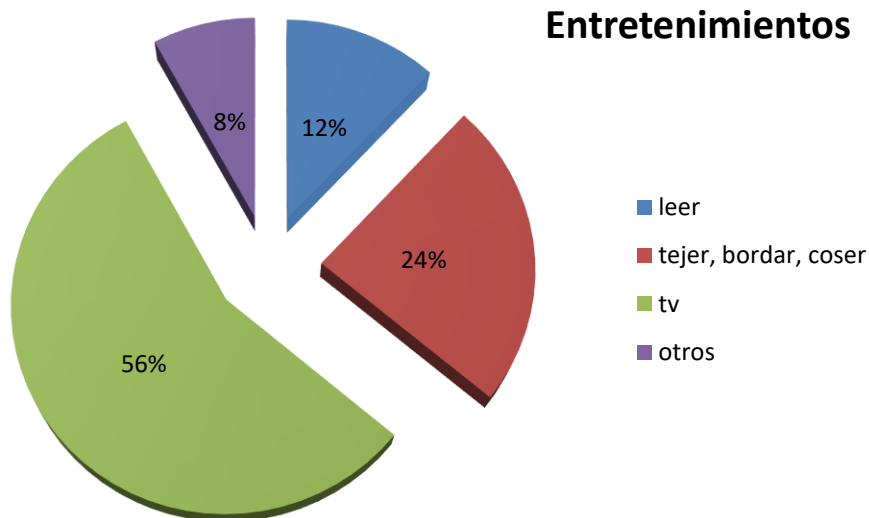


Fig. 4 Actividades de entretenimiento que forman parte importante en el esfuerzo visual.

8.1.3 SALUD GENERAL Y OCULAR.

La fig. 5 Resume los padecimientos que condicionan la salud de los pacientes participantes en este estudio ya que es común encontrar alteraciones asociadas a la DM y la HAS como es el caso de hiperlipidemias, cefaleas y falta de un descanso de calidad. Resalta también la falta de un control adecuado de la glicemia pues 19 de los 26 pacientes están en este rango.

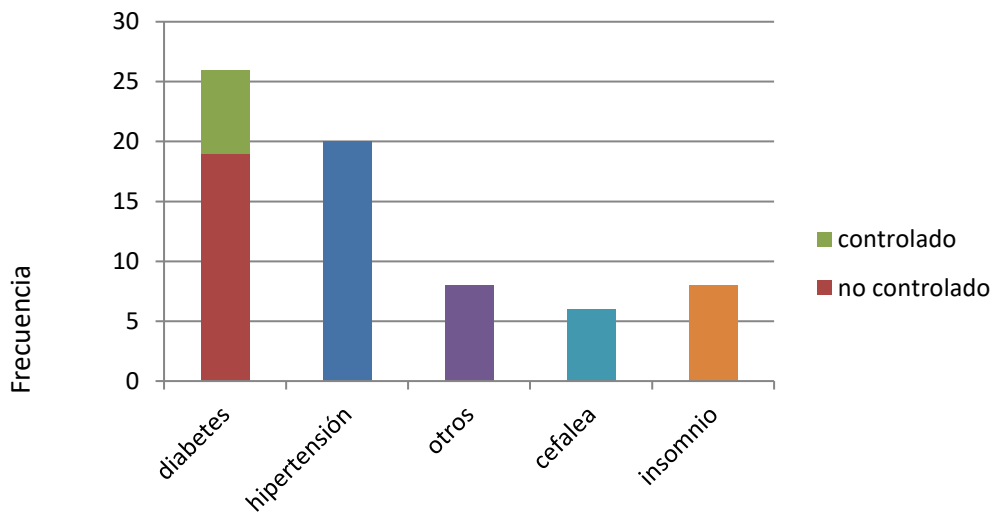


Fig. 5 Padecimientos que influyen en la salud general de los pacientes

Por lo que respecta a antecedentes heredofamiliares el 65% de los pacientes manifestó tener ascendentes diabéticos, ninguno de ellos dijo saber de hipertensión arterial o padecimientos oculares en padres o abuelos.

En la salud ocular los pacientes examinados refieren los síntomas de baja visión lejana y cercana, lagrimeo y fotofobia como molestias principales seguidos de escozor y fatiga ocular (fig. 6). Algunos de ellos como la presbicia son propios de la edad, mientras que otros se pueden relacionar más con alteraciones en la película lagrimal, deterioros de la superficie ocular y/o la presencia de opacidad en cristalino.

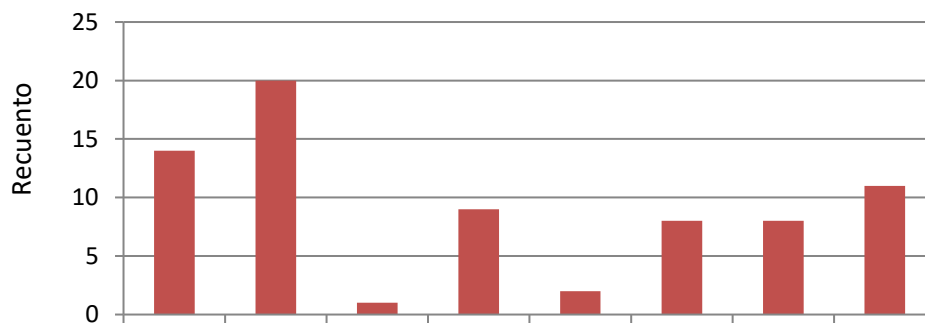


Fig. 6 Principales síntomas que influyen en la salud ocular de los pacientes.

8.1.4 USO DE LENTES Y AGUDEZA VISUAL

En cuanto al uso de lentes y a la última revisión ocular, se obtuvieron los resultados de la Fig. 7, a pesar de que el 62% ha tenido revisiones oculares, sólo quienes siguen tratamiento para retinopatía han tenido exploración de fondo de ojo y destaca el 23% de los pacientes que nunca han tenido ni exploración optométrica ni oftalmológica.

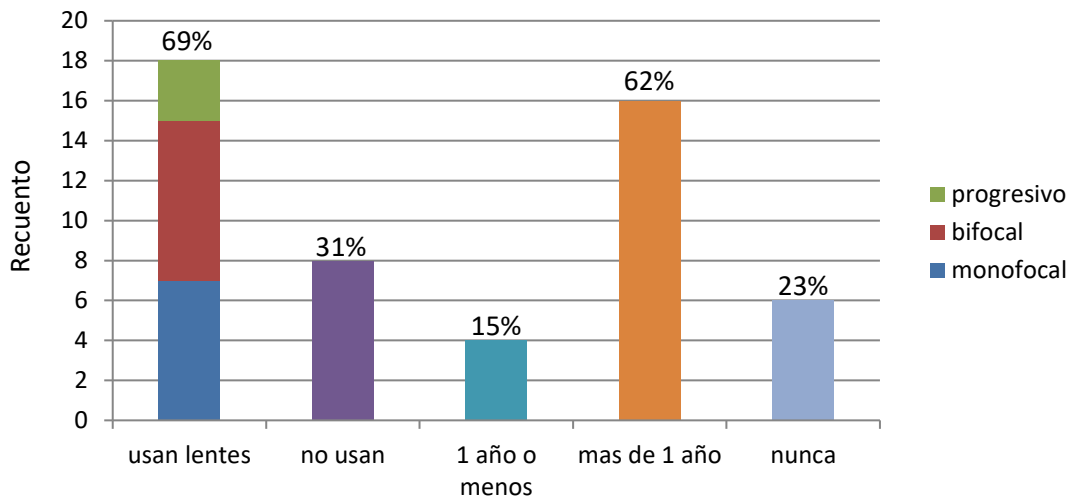


Fig. 7 Representación gráfica del uso de lentes y última revisión ocular.

La exploración de la agudeza visual lejana parece ser la suficiente para realizar actividades cotidianas, sin embargo, en la apreciación de los detalles finos existe cierta disminución (Fig. 8) por lo que posteriormente se midió la capacidad visual con estenopeico en AV de 20/50 o menos.

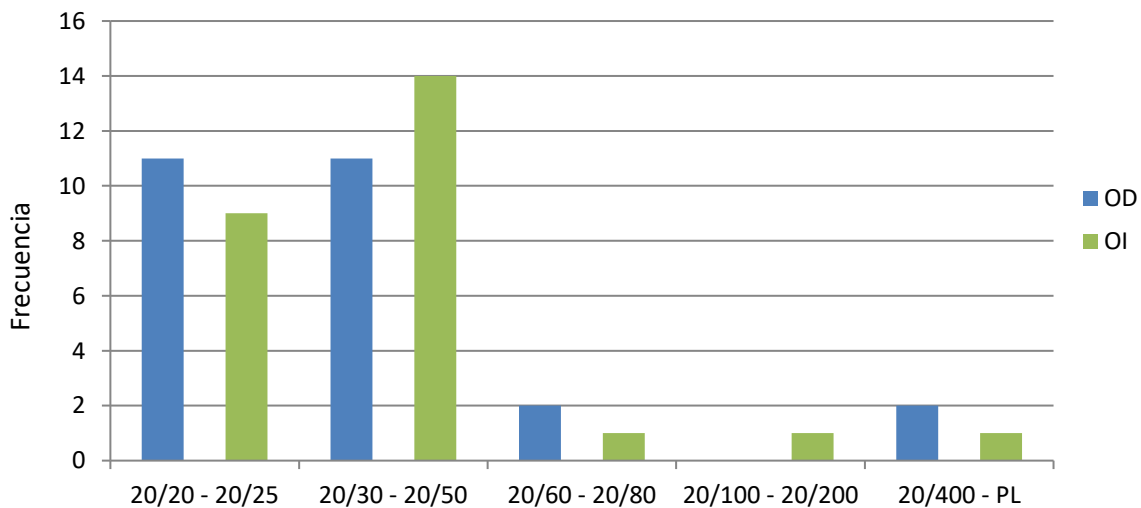


Fig. 8 Agudeza visual lejana tomada a los pacientes participantes.

La capacidad visual obtenida con agujero estenopeico da resultados indicadores de que la baja visión lejana puede ser atendida en buena parte por tratarse de problemas refractivos no corregidos. Solo 3 ojos no mejoran al encontrarse con cataratas (dos de ellos) y desprendimiento de retina (uno). (Fig. 9).

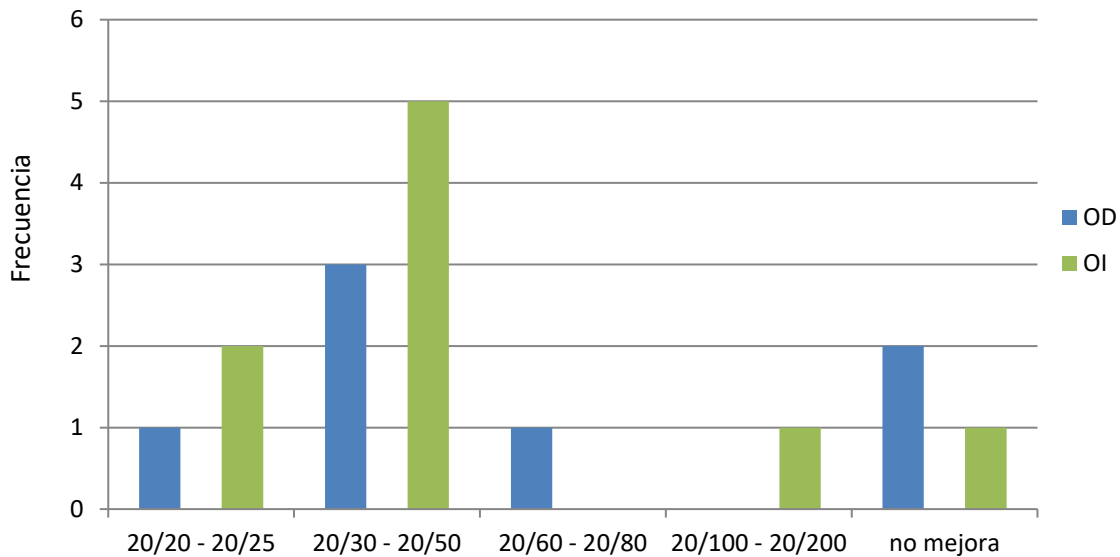


Fig. 9 Medición de la capacidad visual en los pacientes que mostraron agudeza visual disminuida.

En la Fig. 10 se asienta el registro de la agudeza visual manifiesta por los pacientes examinados en visión próxima en su mayor parte por falta de corrección adecuada de la presbicia, fluctuando la AV mayormente entre 20/30 y 20/80.

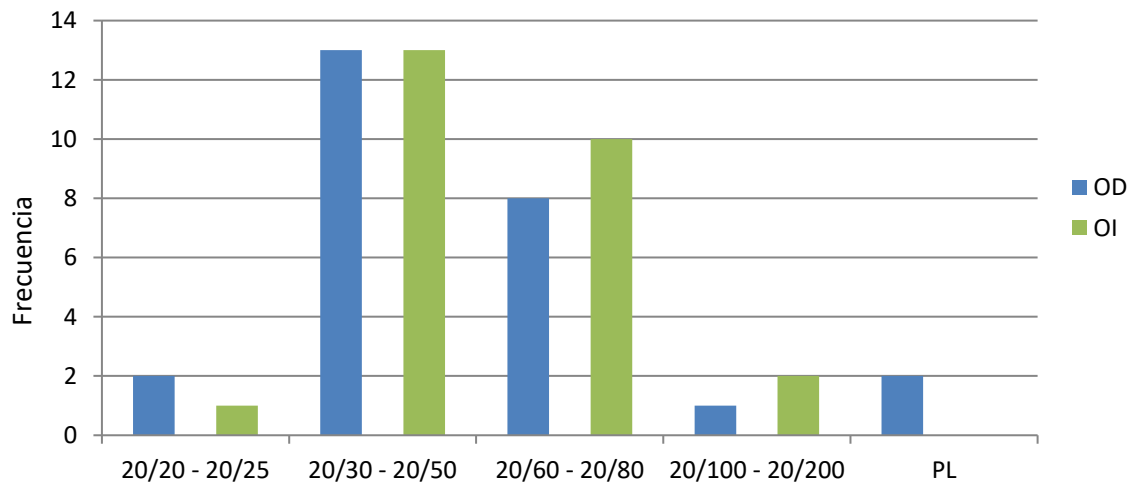


Fig. 7 Agudeza visual cercana destacando la AV entre 20/30 y 20/80 en su mayoría.

8.1.5 CUESTIONARIO OSDI.

El test de OSDI ha permitido clasificar el grado de sequedad ocular de los pacientes encuestados indicando que el 62% de ellos presentan sequedad ocular grado 2 y 3 (31% c/u), lo que significa que los pacientes toleran molestias en el rango de leve a moderado al llegar a los 32 puntos del test, y solo el 15% (4 pacientes) con sequedad ocular severa sobrepasando los 33 puntos. (fig. 11).

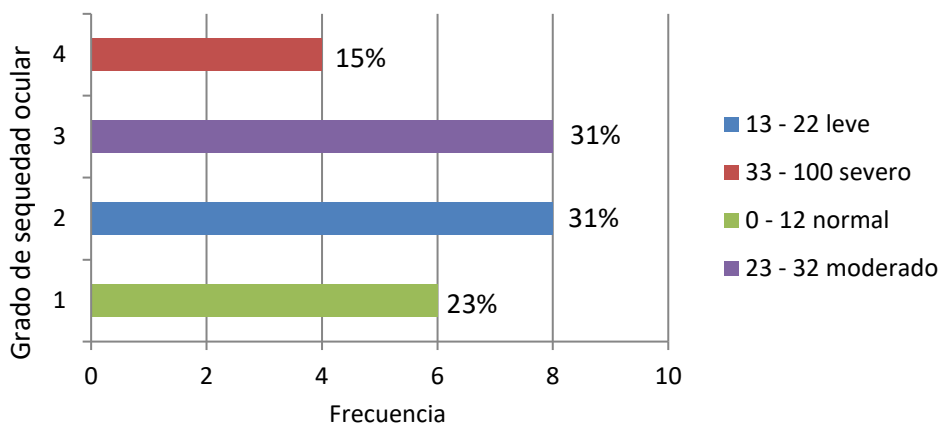


Fig. 8 Clasificación del grado de sequedad ocular mediante la aplicación del cuestionario OSDI en 23% ojo normal, 31% ojo seco leve, 31% moderado, 15% severo.

8.1.6 TEST DE NIBUT.

La prueba del NIBUT realizada arroja los resultados presentados en la gráfica (Fig. 12), donde 23 pacientes (88%) manifiestan diferencia de 2seg. o menos entre OD y OI; mientras que los 3 restantes tienen una diferencia de rompimiento entre ambos ojos de 3 – 4seg. Por lo cual se puede decir que se observa regularidad en la estabilidad de la película lagrimal entre ambos ojos.

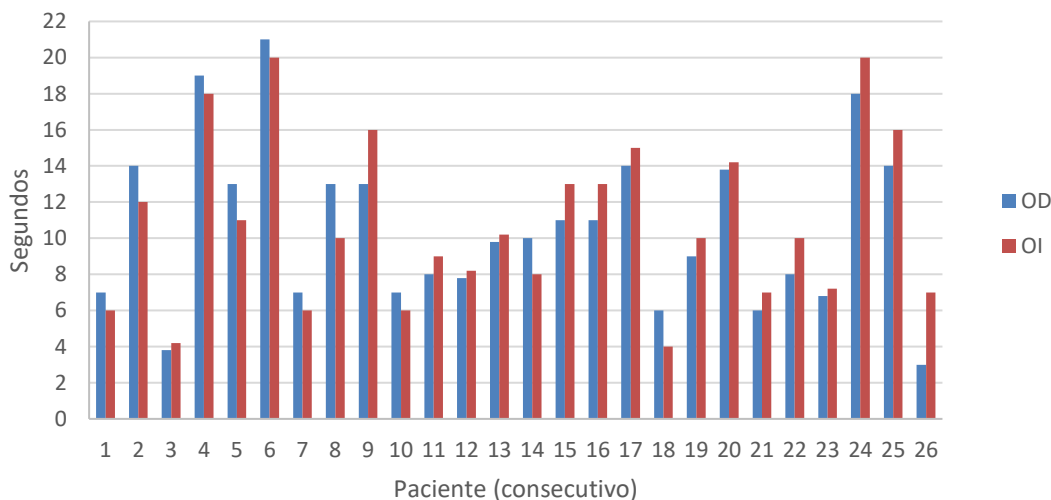


Fig. 9 Prueba de NIBUT observando diferencia de 2seg. o menos en 88% de los pacientes entre OD y OI, y de 3 a 4seg de diferencia entre OD y OI de los pacientes restantes.

La agrupación por ojo de los datos obtenidos mediante la prueba de NIBUT indica que el 54% de los ojos derechos presentan 10seg. O menos contra el 46% que tuvieron rompimiento en 11seg. o más; mientras que los ojos izquierdos el 58% rompió en 10seg. o menos y el 42% lo hizo en más de 10seg. así pues, se comprueba que más de la mitad de los ojos observados presentan anomalía en la estabilidad de la película lagrimal (fig.13).

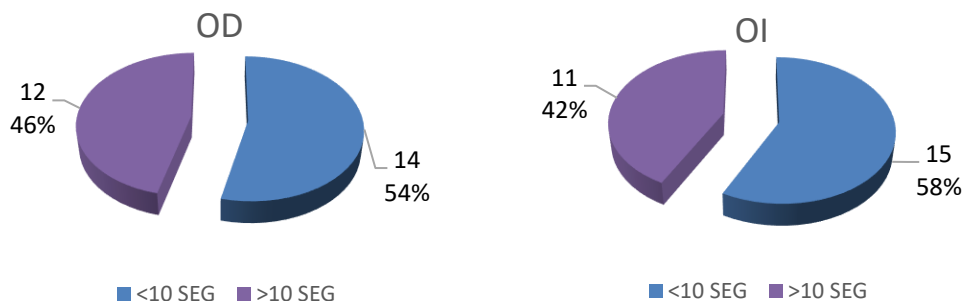


Fig.13 Agrupación por ojo de los resultados de la prueba de NIBUT donde se destaca en ambos ojos el rompimiento de la capa lagrimal menor a 10 seg. el 54% son OD y 58% OI.

8.1.7 PRUEBA DE SCHIRMER I.

En la medición de la cantidad lagrimal utilizando la prueba de Schirmer I se registró un 65% de pacientes con diferencia de 3mm o menos entre un ojo y otro; mientras que el 35% restante difiere en 4mm o más entre la lágrima del OD y el OI (fig.14), lo que quiere decir entonces que más del 30% de los pacientes pudieran estar teniendo alteraciones en una de sus glándulas lagrimales.

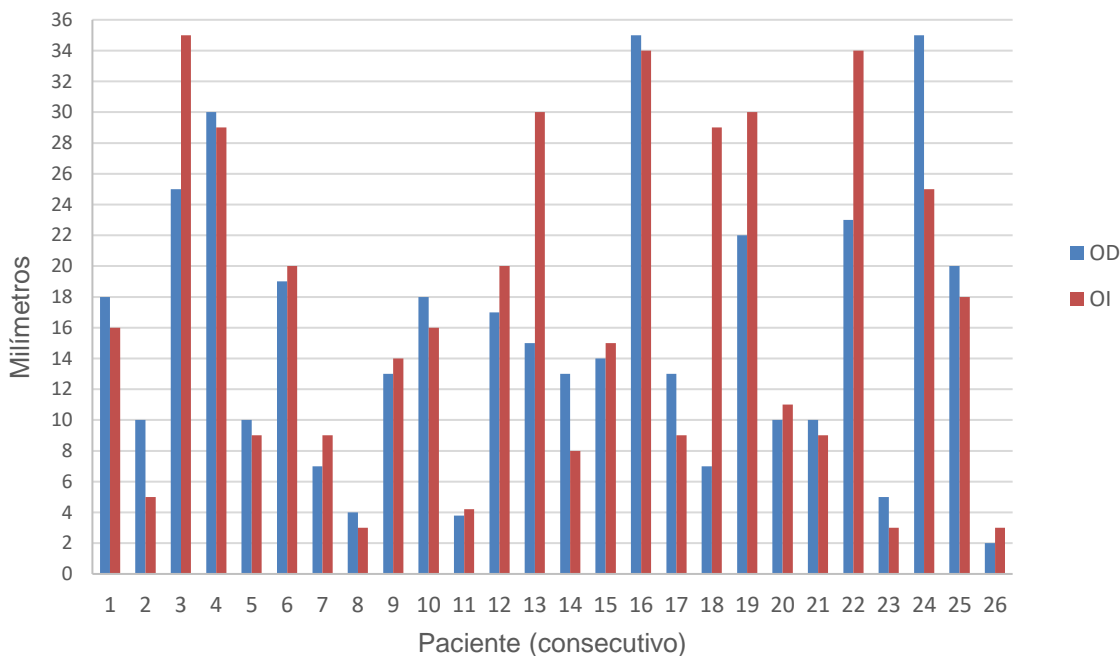


Fig. 10 Prueba de NIBUT observando diferencia de 2seg. o menos en 88% de los pacientes entre OD y OI, y de 3 a 4seg de diferencia entre OD y OI de los pacientes restantes.

El análisis por ojo derecho e izquierdo del total de los pacientes revisados al realizar la prueba de Schirmer permite ver el mismo porcentaje de cantidad de lágrima mayor a 10mm (62%) en ambos ojos del total de la muestra lo que da la idea de una producción aceptable de lágrima; en tanto que en menor a 10mm fue del 38%, muy probablemente serán ojos que presenten afectación en la lubricación ocular por deficiencia acuosa. (fig. 15).

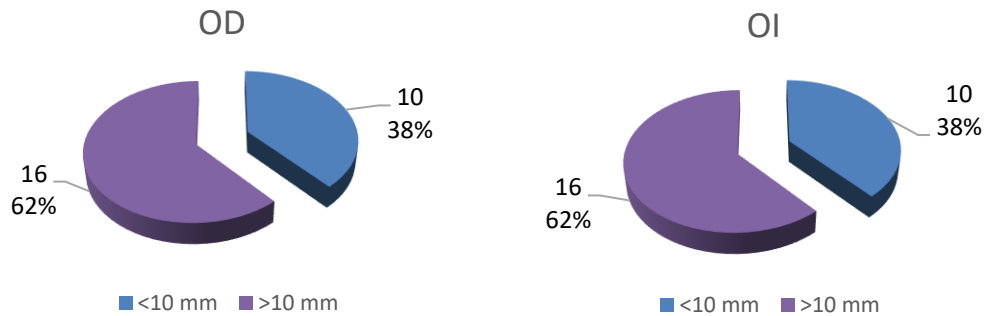


Fig. 15. Análisis global de la prueba de Schirmer mostrando haberse obtenido el mismo resultado para ojos derechos que para ojos izquierdos donde el 62% mojó la tira más de 10mm y el 38% menos de 10mm.

8.1.8 TEST DE FERNING LAGRIMAL.

La observación al microscopio de la lágrima obtenida de cada participante de este estudio fue clasificada emitiendo un diagnóstico por cada muestra, obteniendo así el resultado de 10 pacientes en la clasificación 2 al presentar formación de helechos de forma normal, y por lo que a la clasificación 3 respecta, 14 participantes están presentes en este rango mostrando con ello la anomalía en la capa mucínica de acuerdo a la literatura presentada. (Fig. 16).

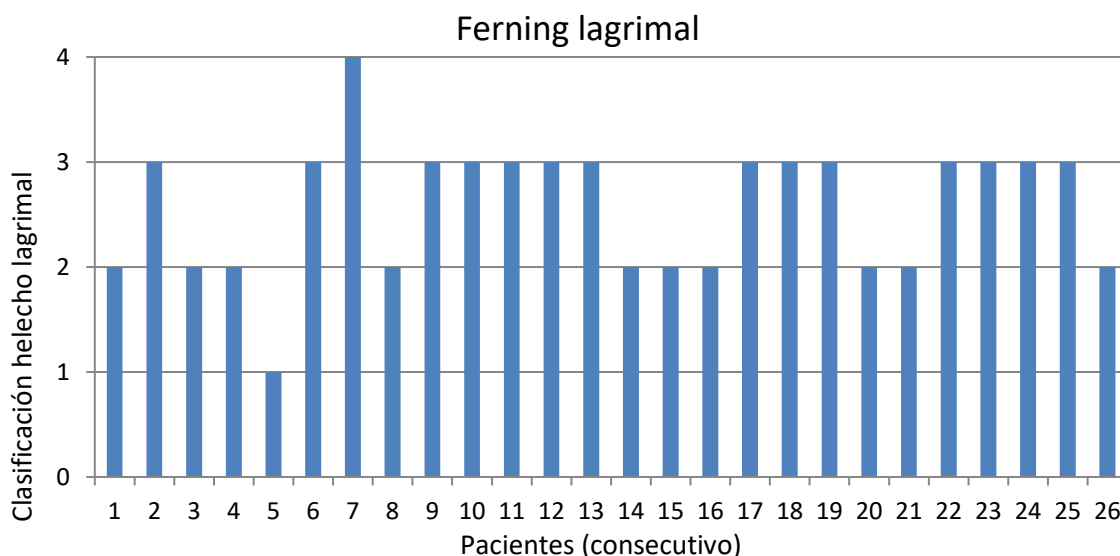


Fig. 16. Clasificación del helecho lagrimal de cada muestra en la escala de Masmali, 11 pacientes en grados 1 y 2 (normal), 14 en grado 3 (moderado), y 1 en grado 4(severo).

Agrupados los resultados de esta prueba se tienen un 4% en clasificación 1, 38% clasificación 2 ambos grados considerados normales y en contraparte el 54% en grado 3 y solo el 4% en grado 4, estos dos últimos resultados dentro de la anomalía observada en la calidad lagrimal. (Fig.17).

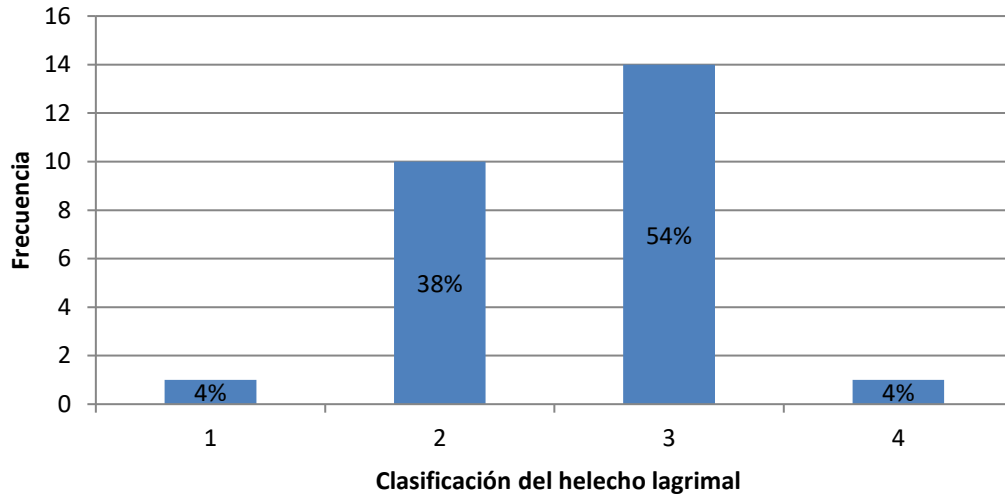


Fig. 17. Resultados de la prueba de ferning lagrimal agrupados de manera global donde se observa el 4% clasificado en grado 4 (severo), 54% en grado 3 (moderado), y los restantes 38% y 4% en grados 2 y 1 respectivamente como normales.

8.1.9 OFTALMOSCOPIA DIRECTA.

De los 26 pacientes examinados con el oftalmoscopio se encontraron 30 ojos con opacidad en cristalino. La determinación del grado de madurez de dicha opacidad para el ojo derecho y el ojo izquierdo evidencia el desarrollo inicial de catarata mayormente en el OI en 11 pacientes contra 8 ojos derechos, sin embargo, con la catarata en evolución sucede al contrario mostrando 6 OD y 4 OI, tan solo un OD tiene catarata madura (Fig. 18).

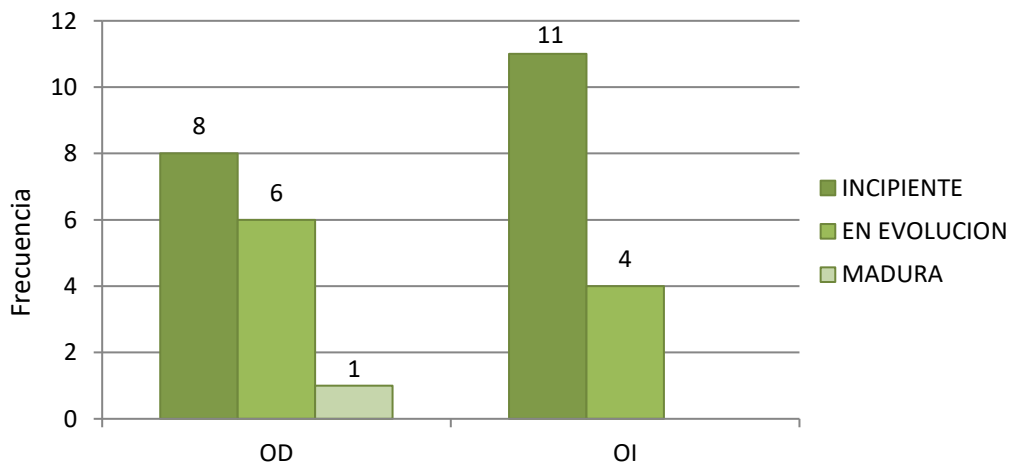


Fig. 18. Grado de madurez de las cataratas observado en el ojo derecho e izquierdo de cada paciente de la muestra.

De los 52 globos oculares 19 de ellos presentaron cataratas incipientes (64%), 10 con catarata evolutiva (33%) y 1 ojo con catarata madura (Fig.19). De esta forma se hace manifiesto el efecto de la falta de un control adecuado de la glicemia en cuanto a los pacientes con DM, ya que el padecimiento sistémico acelera la pérdida de transparencia del cristalino.

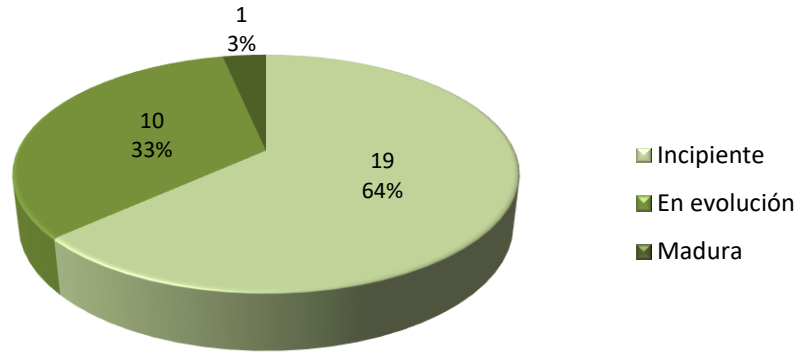


Fig. 19. Distribución de las fases del desarrollo de las cataratas diagnosticadas en los 52 globos oculares sometidos a examen oftalmoscópico, ningún paciente presentó catarata hipermadura.

La exploración de fondo de ojo realizada mediante la oftalmoscopia directa permitió detectar pocas alteraciones correspondientes a patologías secundarias al desarrollo de la DM como es la retinopatía diabética; encontrando microaneurismas, exudados duros escasos, tortuosidad en vasos sanguíneos, entre los hallazgos más importantes en 8 de los 26 pacientes del total de la muestra; de ellos 7 (88%) se clasificaron con retinopatía diabética leve y 1 (12%) en el rango moderado. (fig. 20).

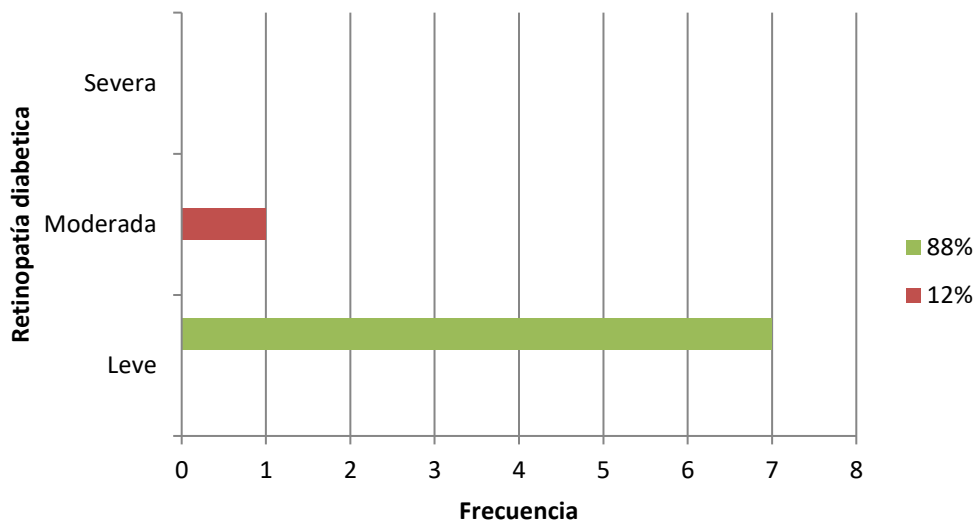


Fig. 20. Clasificación de los signos de retinopatía diabética encontrados en la observación de fondo de ojo de la muestra total, 7 pacientes con retinopatía diabética leve y uno con moderada.

8.1.10 EXPLORACIÓN DE ANEXOS OCULARES

- Las pestañas se encontraron normales en el total de los pacientes y permeables en 23 de ellos, solo 3 presentaron falta de permeabilidad.
- El 63% de los pacientes presenta sus párpados hipotónicos y en el 27% restante se observaron normotónicos.
- El menisco lagrimal visible regular fue observado en el 65% de los pacientes, mientras que el 35% se encontró disminuido regular.
- 77% de los pacientes mostraron permeabilidad en glándulas tarsales, el otro 23% no manifestó permeabilidad a la opresión de las mismas.
- Se detectó la presencia de pterigión nasal en el 38% del total de los participantes; así como hiperemia conjuntival leve en escala de Efron en el 54% de ellos.
- A la exploración de los reflejos pupilares se encontraron presentes en un 100% el reflejo directo, en 92% el indirecto y el 31% el acomodativo.

9. DISCUSIÓN.

El principal obstáculo encontrado para la implementación del protocolo elaborado consiste en la falta de inclusión de la revisión optométrica como parte de la atención integral del paciente; por lo cual se pretende que esta propuesta represente el inicio de la promoción y protección de la salud visual al identificar oportunamente las condiciones de riesgo en la población en cuestión.

Se considera que el ojo seco es un padecimiento de gran relevancia en consulta optométrica y que en la mayoría de las consultas de control de la glicemia a la que acuden periódicamente los pacientes, puede pasar desapercibido.

Dentro de los inconvenientes observados en la aplicación del cuestionario OSDI se observaron los siguientes:

- No permite la opinión abierta del paciente.
- Hay preguntas que pueden no tener posibilidad de respuesta de acuerdo a la diferencia en el estilo de vida del participante.

Para estudios posteriores se sugiere la adaptación del cuestionario a la población a revisar ya que algunos pacientes diabéticos manifestaron disminución en la sensibilidad de la superficie ocular.

En la aplicación de la prueba de Ferning lagrimal, una de las dificultades fue la recolección de la muestra pues al asociarse con los valores obtenidos en la prueba de Schirmer correspondiente a la medición del flujo lagrimal, se debe esperar más tiempo en estos pacientes por la disminución en el flujo para que se acumule la suficiente cantidad de lágrima en el menisco lateral inferior y poder ser extraído con el tubo capilar.

Para futuras investigaciones se propone la observación del Ferning lagrimal de ambos ojos para determinar su homogeneidad o variabilidad en la formación de los helechos.

Por otra parte, no se encontró la información suficiente para realizar adecuadamente la observación de las muestras recolectadas, en cuanto a la técnica de microscopía adecuada, intensidad y dirección de la iluminación, la descripción de los componentes de todas las estructuras a observar, etc. Por lo que de acuerdo con los patrones definidos en la escala de Masmali se realizó la comparación para su clasificación de las muestras.

Es necesario seguir estudiando el comportamiento de las pruebas realizadas en este estudio, considerando además la conveniencia de ampliar la muestra e incluir

un grupo control entre el rango de edades estudiadas, para así comparar los resultados y entender mejor el comportamiento de las alteraciones provocadas por los padecimientos.

10. CONCLUSIONES

Se llevó a cabo la formulación del protocolo de revisión optométrica diseñado para la atención primaria en pacientes diabéticos e hipertensos; las pruebas clínicas propuestas permiten una evaluación adecuada de la función visual, así como la valoración de las estructuras oculares correspondientes al segmento anterior y la apreciación de posibles signos patológicos de segmento posterior que sugieran diagnósticos presuntivos base para referencia a la atención y tratamiento oftalmológicos.

La evaluación de la sintomatología presentada por la muestra está compuesta por una serie de síntomas entre los que destacan la baja visión lejana y cercana, lagrimeo y fotofobia como molestias principales seguidos de escozor y fatiga ocular; a excepción de la presbicia que se considera propia de la edad, la sintomatología restante está relacionada con alteraciones en la película lagrimal, deterioros de la superficie ocular y/o la presencia de opacidad en cristalino. Adicionalmente, el test de OSDI permitió identificar a 4 pacientes con ojo seco severo, 8 pacientes con ojo seco moderado, 8 con leve sequedad ocular y 6 en los límites normales.

El análisis de la película lagrimal, la prueba de Schirmer I mostró un 38% de los pacientes con valores de 10mm o menos lo que puede indicar concordancia con la disminución de la funcionalidad de la glándula lagrimal efecto de la diabetes mellitus contribuyendo así a la presentación del ojo seco por deficiencia acuosa.

Muy probablemente continúe la disminución de la producción lagrimal en los pacientes evaluados en la presente investigación, ya que no cuentan en su mayoría con un control adecuado de la hiperglicemia (19 pacientes). La sugerencia para dar continuidad es realizar el estudio de manera periódica cada 6 meses.

Al aplicar la prueba de NIBUT en la muestra evaluada se demostró que el 54% de los ojos derechos y el 58% de los ojos izquierdos presentan 10seg. o menos en el tiempo de ruptura lagrimal comprobando así, que más de la mitad de los ojos observados presentan anomalía en la estabilidad de la película lagrimal por lo que los resultados obtenidos sugieren una variación importante en la capa lipídica de la lágrima.

La prueba de Ferning lagrimal aplicada a la muestra permitió la observación del deterioro de la calidad de la lágrima al mostrar la disminución de la formación de los helecchos y ramificaciones de los estos en un 54% evidenciando con ello, la anomalía en la capa mucínica de acuerdo con la literatura presentada.

Este proyecto de investigación permitió la evaluación integral de la superficie ocular de los pacientes atendidos en el CAISES de Moroleón, Gto. (2020), para conocer los cambios tempranos ocasionados por las patologías sistémicas como la diabetes mellitus y la hipertensión arterial.

10. ANEXOS

ANEXO 1. PROTOCOLO DE REVISIÓN OCULAR EN PACIENTES DIABÉTICOS E HIPERTENSOS.

OPTOMETRÍA

CONSULTA EXTERNA CAISES MOROLEÓN

PROTOCOLO DE REVISIÓN OCULAR EN PACIENTES DIABÉTICOS E HIPERTENSOS.

OBJETIVO:

Valorar la integridad de las estructuras oculares, así como la evaluación de la función visual aplicando para ello las pruebas clínicas optométricas establecidas consideradas como mínimamente invasivas, como complemento a la atención esencial en pacientes diabéticos e hipertensos atendidos en consultas de control en las instalaciones del CAISES Moroleón.

EXAMINADOR:

Los exámenes clínicos optométricos podrán ser llevados a cabo por los siguientes profesionales de la salud:

- Licenciados en optometría.
- Pasantes de la licenciatura en optometría.
- Médicos oftalmólogos.
- Pasantes de la especialidad de oftalmología.
- Médicos generales con conocimientos en el área de optometría.

EQUIPO:

- Cartillas de optotipos para visión lejana y cercana.
- Oclusores.
- Retinoscopio.
- Oftalmoscopio directo.
- Caja de pruebas.
- Armazón de prueba.
- Lámpara de diagnóstico.
- Estímulos visuales.

OPTOMETRÍA	CONSULTA EXTERNA CAISES MOROLEÓN
	Protocolo de revisión ocular en pacientes diabéticos e hipertensos. Evaluación a realizarse por personal de salud. 2/6

<p>LUGAR</p> <p>Es importante contar con un lugar adecuado donde se pueda disponer del espacio, iluminación adecuada y demás elementos necesarios para llevar a cabo una adecuada evaluación visual del paciente.</p>
--

PRUEBA DIAGNÓSTICA Y PARÁMETRO EVALUADO	DESCRIPCIÓN DE LA PRUEBA Y RECOMENDACIONES	RESULTADOS Y ANOTACIONES
<p>ANAMNESIS</p> <p>Conocer los datos importantes en el caso clínico, relativos a la respuesta del paciente sobre sus datos generales, antecedentes personales y familiares; en cuanto a su salud general y ocular; así como el uso de corrección óptica.</p>	<p>Llevar a cabo un adecuado interrogatorio que permita recabar datos referentes a:</p> <ul style="list-style-type: none"> • Datos de identificación del paciente. • Antecedentes heredofamiliares sistémicos y oculares. • Antecedentes personales no patológicos, ocupación, tabaquismo, toxicomanías. • Antecedentes personales patológicos, tiempo de evolución, tratamientos, y estado actual. • Padecimientos oculares, uso de corrección óptica, tratamientos, cirugías, diagnósticos previos, etc. 	<p>Anotar ordenadamente la información proporcionada por el paciente en el interrogatorio y realizar una correlación adecuada de tal forma que oriente a un diagnóstico presuntivo.</p>

OPTOMETRÍA	CONSULTA EXTERNA CAISES MOROLEÓN
	Protocolo de revisión ocular en pacientes diabéticos e hipertensos. Evaluación a realizarse por personal de salud. 3/6

PRUEBA DIAGNÓSTICA Y PARAMETRO EVALUADO	DESCRIPCIÓN DE LA PRUEBA Y RECOMENDACIONES	RESULTADOS Y ANOTACIONES
<p>AGUDEZA VISUAL</p> <p>Mide la capacidad para detectar y reconocer detalles espaciales del sistema visual del paciente, detecta tempranamente las alteraciones de la visión, prevenir y controlar anomalías visuales.</p>	<p>Contar con los optotipos de agudeza visual adecuados tanto para visión lejana como para visión próxima.</p> <p>Realizar la toma de la agudeza visual en un espacio con iluminación suficiente y adecuada considerando las distancias adecuadas para visión lejana y cercana</p> <p>Tomar la AV monocular ocluyendo el ojo no examinado y en agudezas visuales menores de 20/40 hacerlo con agujero estenopeico (PH).</p>	<p>Anotar en forma de fracción la AV alcanzada en visión lejana y próxima con cada ojo, si fue con agujero estenopeico y si fue con corrección óptica o sin ella.</p>
<p>REFRACCIÓN</p> <p>Determina el error refractivo de cada ojo y mide la cantidad de corrección óptica necesaria para que los rayos de luz que inciden en el ojo se enfoquen correctamente en la retina.</p>	<p>Realizar la retinoscopía utilizando las lentes de la caja de pruebas y el retinoscopio manual para la obtención objetiva de la corrección del defecto refractivo y su posterior ajuste de forma subjetiva con las respuestas del paciente a las pruebas bicromática, reloj astigmático y cilindro cruzado de Jackson, colocando o intercambiando lentes hasta obtener la mejor visión con una corrección óptica óptima.</p>	<p>Anotar la corrección determinada y la agudeza visual alcanzada en cada ojo.</p>

OPTOMETRÍA	CONSULTA EXTERNA CAISES MOROLEÓN
	Protocolo de revisión ocular en pacientes diabéticos e hipertensos. Evaluación a realizarse por personal de salud. 4/6

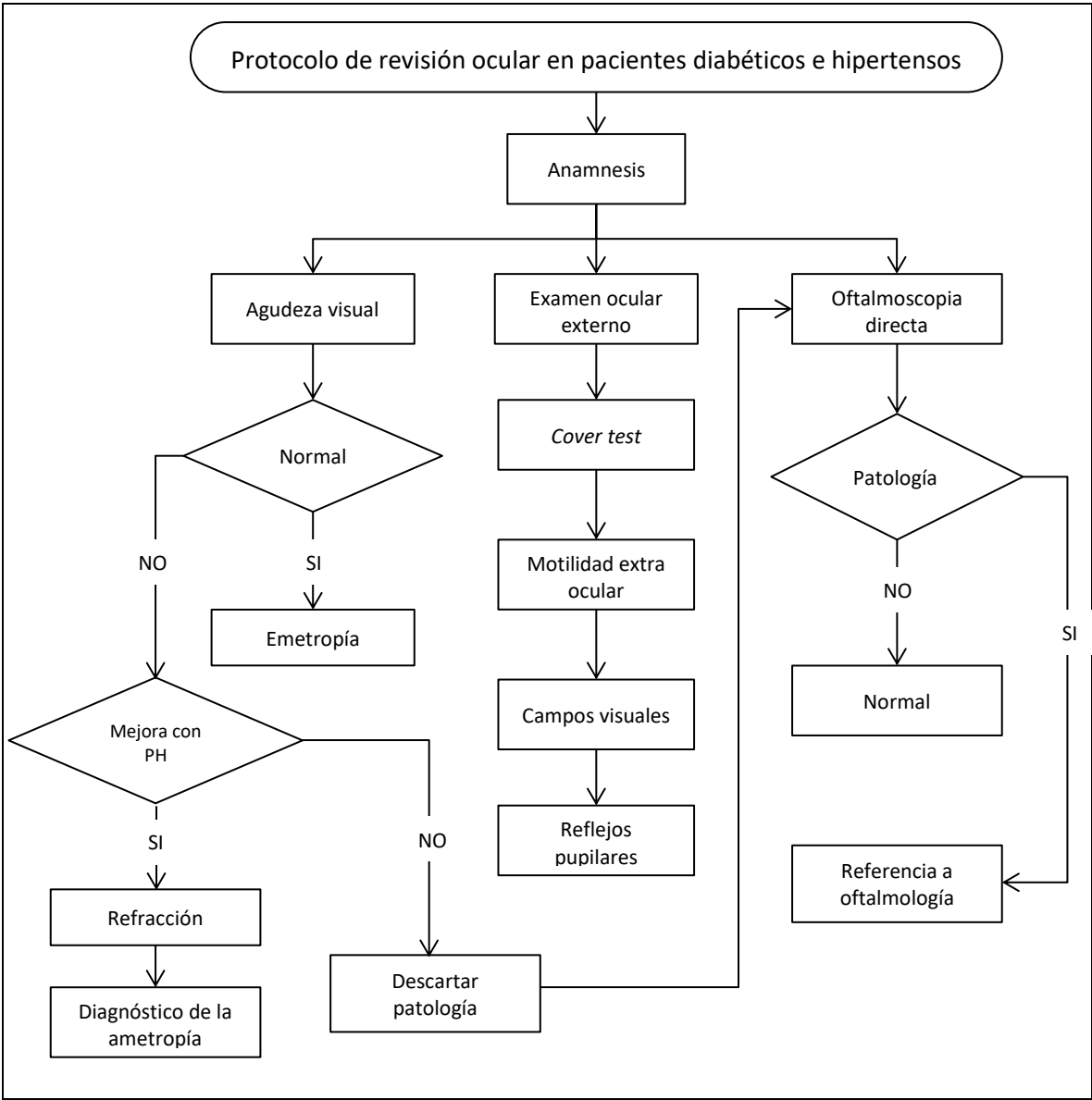
PRUEBA DIAGNÓSTICA Y PARAMETRO EVALUADO	DESCRIPCIÓN DE LA PRUEBA Y RECOMENDACIONES	RESULTADOS Y ANOTACIONES
<p>COVER TEST</p> <p>Evalúa la magnitud y presencia de una tropia o foria.</p>	<p>Utilizar iluminación adecuada, realizar el test con y sin corrección. Realizar <i>cover test</i> unilateral y alternante.</p>	<p>Efectuar la anotación del movimiento observado:</p> <ul style="list-style-type: none"> • Orto • Endo • Exo • Hiper • Hipo • Foria o tropia • Nistagmus
<p>MOTILIDAD EXTRA OCULAR</p> <p>Estudiar la calidad de los movimientos oculares de forma binocular (versiones) y en su caso monocular (ducciones).</p>	<p>Analizar las nueve posiciones de mirada: cuatro cardinales (arriba, abajo, izquierda y derecha), cuatro oblicuas (arriba derecha, arriba izquierda, abajo derecha, abajo izquierda) y la posición primaria de mirada (al frente).</p>	<p>Registrar las limitaciones de motilidad, hiperfunción muscular, presencia de movimientos anormales, síndromes alfabéticos (en A, V o X) o desplazamientos del globo ocular. Anotar SPEC si los movimientos son Suaves, Precisos, Extensos y Completos.</p>
<p>CAMPOS VISUALES</p> <p>Detectar pérdidas sustanciales o disminuciones importantes en el campo visual de manera gruesa.</p>	<p>Colocar un estímulo visual frente al paciente en visión próxima y de manera monocular (ojo contralateral ocluido) y mostrando de atrás hacia adelante un segundo estímulo visual. Examinando en las posiciones cardinales del campo visual, distinguir los límites del campo comparándolos con lo que a juicio del examinador se encuentre en el campo normal.</p>	<p>Efectuar el registro si los campos visuales están completos o si se observan disminuidos.</p>

OPTOMETRÍA	CONSULTA EXTERNA CAISES MOROLEÓN
	Protocolo de revisión ocular en pacientes diabéticos e hipertensos. Evaluación a realizarse por personal de salud. 5/6

PRUEBA DIAGNÓSTICA Y PARAMETRO EVALUADO	DESCRIPCIÓN DE LA PRUEBA Y RECOMENDACIONES	RESULTADOS Y ANOTACIONES
<p>REFLEJOS PUPILARES</p> <p>Analiza la reacción de las pupilas a la luz y al acercamiento para detectar anomalías neurológicas en la vía aferente y eferente responsables de la función pupilar.</p>	<p>Evaluar en ambos ojos la respuesta directa donde la pupila del ojo iluminado debe contraerse y la indirecta o consensual en la que la pupila del ojo no iluminado debe también contraerse.</p> <p>La respuesta al acercamiento se evalúa observando la contracción y dilatación pupilar al cambiar la fijación de un punto lejano a uno cercano y viceversa.</p>	<p>Anotar si están presentes cada uno de los tres reflejos observados.</p>
<p>OFTALMOSCOPIA DIRECTA</p> <p>Observar el fondo de ojo y otras estructuras oculares en busca de signos patológicos o alteraciones en los tejidos ya sean de segmento anterior o posterior.</p>	<p>Efectuar una breve exploración de anexos oculares y las características externas del ojo que incluyen pestañas, bordes palpebrales, conjuntiva, esclerótica, iris y pupila.</p> <p>Examinar la transparencia de los medios refractivos (cornea, humor acuoso, cristalino, humor vítreo).</p> <p>Evaluar fondo de ojo observando el parénquima retiniano, papila óptica, vasos retinianos y mácula.</p>	<p>Describir los hallazgos clínicos, anotando las características, tamaño, forma, bordes, color y localización.</p>

OPTOMETRÍA	CONSULTA EXTERNA CAISES MOROLEÓN
	Protocolo de revisión ocular en pacientes diabéticos e hipertensos. Evaluación a realizarse por personal de salud. 6/6

DIAGRAMA DE FLUJO DE PRUEBAS CLÍNICAS OPTOMETRICAS



AUTORIZACIÓN	EXAMINADOR
DIRECCIÓN DEL CAISES MOROLEÓN	PERSONAL DE OPTOMETRÍA

ANEXO 2. REGISTRO DE RESULTADOS DE LA EXPLORACIÓN OCULAR

consecutivo	edad	sexo	ocupación	entretenimientos	salud general					
					dm	has	otra	controlado	cefalea	insomnio
1	57	M	COMERCIANTE	TV	20	SI	EDEMA MACULAR OI	NO		
2	59	F	HOGAR	TEJER	19	NO		SI	X	
3	65	F	HOGAR	TV	20	SI	HIPOACUSIA	NO		
4	47	F	COSTURA TEXTIL	CAMINAR	13	SI	COLESTEROL ALTO	SI		
5	53	F	COSTURA TEXTIL	TV	14	SI		NO	X	
6	65	M	COMERCIANTE	TV	15	SI	NERVIOSISMO	NO		X
7	79	M	HOGAR	LEER	25	SI		SI		
8	68	F	HOGAR	TV, BORDAR	28	SI		NO		
9	56	F	HOGAR	TV	3	SI		NO	X	X
10	59	M	HOGAR	TOCAR GUITARRA	15	SI		NO		
11	67	F	HOGAR	BORDAR, TEJER	36	SI		NO		
12	50	M	TECNICO TEXTIL	TV, CAMINAR	1	SI		SI		X
13	53	F	OBRERA TEXTIL	TV	1	SI		NO		
14	58	F	COSTURERA	TV	10	SI		NO		X
15	52	F	HOGAR	TV	12	SI	GASTRITIS	NO		
16	58	M	TALLER DE BICICLETAS	TV	14	NO	COLESTEROL ALTO	NO		
17	58	F	HOGAR	TV	15	SI		NO	X	
18	69	F	HOGAR	TEJER, LEER	20	SI	TRIGLICERIDOS ALTOS	NO		X
19	55	F	HOGAR	COSTURA	11	NO	EPILEPSIA	SI		
20	65	F	HOGAR	COSTURA, TEJER, TV	10	SI		SI	X	
21	48	M	COMERCIANTE	PLATICAR, TV	6	NO		NO	X	X
22	47	M	OBRERO TEXTIL TURNO NOCTURNO	TV	6	NO		SI		X
23	75	F	HOGAR	NO TIENE	20	SI		NO		X
24	45	F	COSTURERA	LEER, TV, CAMINAR	2	NO		NO		
25	60	F	HOGAR	BORDAR	18	SI		NO		
26	52	F	EMPLEADA DE FRUTERIA	QUEHACER	7	SI		NO		

consecutivo	edad	sexo	ahf				salud ocular								uso de lentes y ultima revision								
			dm	hta	catarata	ametropias	bvl	bvc	dolor	lagrimeo	ardor	escozor	fatiga	fotofobia	ojos rojos	si o no	monofocal	bifocal	progresivo	fotocromatico	< 1 año	> 1 año	nunca
1	57	M	X				X	X	X					X		SI			X			X	
2	59	F	X				X	X		X		X	X	X		SI		X			X		
3	65	F	X					X		X		X				SI		X				X	
4	47	F	X				X					X		X		SI			X			X	
5	53	F	X				X	X					X	X		SI	X				X		
6	65	M	X							X				X		NO						X	
7	79	M					X				X	X		X		SI		X				X	
8	68	F	X				X	X		X			X			SI		X				X	
9	56	F					X			X		X	X	X		NO							X
10	59	M					X	X		X				X		NO					X		
11	67	F						X								SI			X			X	
12	50	M					X			X		X				SI	X					X	
13	53	F	X					X								SI		X				X	
14	58	F	X				X	X								SI	X					X	
15	52	F	X					X				X				NO							X
16	58	M	X					X								SI	X						X
17	58	F						X								NO							X
18	69	F						X				X				NO						X	
19	55	F	X				X	X		X	X		X	X		NO							X
20	65	F	X				X	X				X				SI		X				X	
21	48	M	X				X	X						X		SI	X					X	
22	47	M	X				X	X					X	X		SI	X					X	
23	75	F	X													NO							X
24	45	F	X					X								SI	X				X		
25	60	F						X		X			X			SI	X					X	
26	52	F						X								SI		X				X	

consecutivo	edad	sexo	av lejana			cv		av cercana		
			OD	OI	CC O SC	OD	OI	OD	OI	CC O SC
1	57	M	20/20	20/70	CC		20/50	20/30	20/60	CC
2	59	F	20/30	20/50	CC		NO	20/25	20/60	CC
3	65	F	20/20	20/25	CC			20/40	20/40	CC
4	47	F	20/30	20/20	SC			20/40	20/50	SC
5	53	F	20/60	20/150	SC	20/40	20/40	20/30	20/30	SC
6	65	M	20/30	20/40	SC		20/25	20/40	20/30	SC
7	79	M	PL	20/30	CC	NO		PL	20/30	CC
8	68	F	20/40	20/40	SC			20/60	20/60	SC
9	56	F	20/40	20/40	SC			20/80	20/80	SC
10	59	M	PL	20/400	SC		20/200	PL	20/200	SC
11	67	F	20/25	20/20	CC			20/30	20/30	CC
12	50	M	20/25	20/30	SC			20/50	20/50	SC
13	53	F	20/15	20/20	SC			20/30	20/30	SC
14	58	F	20/50	20/50	SC	20/25	20/25	20/40	20/40	CC
15	52	F	20/25	20/25	SC			20/80	20/80	SC
16	58	M	20/25	20/20	SC			20/80	20/80	SC
17	58	F	20/25	20/25	SC			20/80	20/80	SC
18	69	F	20/40	20/50	SC	20/30	20/40	20/40	20/40	SC
19	55	F	20/40	20/40	SC	20/30	20/30	20/160	20/160	SC
20	65	F	20/25	20/30	CC			20/60	20/600	CC
21	48	M	20/40	20/40	CC			20/60	20/60	CC
22	47	M	20/30	20/30	SC			20/40	20/40	SC
23	75	F	20/40	20/30	SC			20/30	20/30	SC
24	45	F	20/25	20/25	SC			20/40	20/40	SC
25	60	F	20/80	20/50	CC	20/60	20/40	20/80	20/80	CC
26	52	F	20/20	20/20	SC			20/20	20/20	CC

consecutivo	edad	sexo	anexos oculares							reflejos pupilares			meniscometria				
			pestañas		párpados			glandulas tarsales permeables	parpadeos x min	directo	indirecto	acomodativo	visible regular	disminuido regular	disminuido irregular	ausente	
			normales	permeables	hipotonicos	normotonicos	hipertonicos										
1	57	M	SI	SI	X			SI	32	SI	SI	NO	X				
2	59	F	SI	SI	X			SI	22	SI	SI	NO		X			
3	65	F	SI	SI	X			NO	26	SI	SI	NO	X				
4	47	F	SI	SI	X			SI	20	SI	SI	SI	X				
5	53	F	SI	SI		X		SI	18	SI	SI	SI	X				
6	65	M	SI	SI		X		SI	24	SI	SI	SI	X				
7	79	M	SI	SI	X			SI	32	SI	NO	NO		X			
8	68	F	SI	SI	X			SI	25	SI	SI	NO		X			
9	56	F	SI	SI		X		SI	20	SI	SI	NO	X				
10	59	M	SI	SI	X			SI	18	SI	NO	NO	X				
11	67	F	SI	SI	X			SI	28	SI	SI	NO	X				
12	50	M	SI	SI	X			SI	29	SI	SI	NO	X				
13	53	F	SI	SI	X			SI	22	SI	SI	SI	X				
14	58	F	SI	SI	X			SI	28	SI	SI	NO	X				
15	52	F	SI	SI	X			SI	24	SI	SI	NO		X			
16	58	M	SI	SI		X		SI	20	SI	SI	SI	X				
17	58	F	SI	SI		X		SI	30	SI	SI	NO	X				
18	69	F	SI	NO	X			NO	36	SI	SI	NO		X			
19	55	F	SI	SI	X			NO	29	SI	SI	NO		X			
20	65	F	SI	SI	X			SI	26	SI	SI	NO		X			
21	48	M	SI	NO		X		NO	36	SI	SI	SI		X			
22	47	M	SI	NO	X			NO	24	SI	SI	SI	X				
23	75	F	SI	SI	X			NO	28	SI	SI	NO		X			
24	45	F	SI	SI	X			SI	22	SI	SI	SI	X				
25	60	F	SI	SI	X			SI	20	SI	SI	NO	X				
26	52	F	SI	SI		X		SI	36	SI	SI	NO	X				

consecutivo	edad	sexo	schirmer I		nibut		ferning		OSDI			
			OD	OI	OD	OI	OD	OI	0-12 NORMAL	13-22 LEVE	23-32 MODERADO	33-100 SEVERO
1	57	M	18	16	7	6		2		15		
2	59	F	10	5	14	12	3				31	
3	65	F	25	35	4	4		2	6			
4	47	F	30	29	19	18		2	6			
5	53	F	10	9	13	11	1				31	
6	65	M	19	20	21	20		3		23		
7	79	M	7	9	7	6		4				45
8	68	F	4	3	13	10	2				25	
9	56	F	13	14	13	16	3					75
10	59	M	18	16	7	6		3			30	
11	67	F	4	4	8	9	3		6			
12	50	M	17	20	8	8		3			29	
13	53	F	15	30	10	10	3			13		
14	58	F	13	8	10	8	2				27	
15	52	F	14	15	11	13		2		15		
16	58	M	35	34	11	13	2			14		
17	58	F	13	9	14	15	3			23		
18	69	F	7	29	6	4		3				44
19	55	F	22	30	9	10		3				50
20	65	F	10	11	14	14	2			18		
21	48	M	10	9	6	7		2	5			
22	47	M	23	34	8	10		3		19		
23	75	F	5	3	7	7	3		3			
24	45	F	35	25	18	20		3		21		
25	60	F	20	18	14	16	3			18		
26	52	F	2	3	7	8		2	8			

consecutivo	edad	sexo	oftalmoscopia											relación a/v	excavación	retinopatía	
			hiperemia	pterrigión	incipiente	en evolución	madura	hipermadura	nuclear	subcapsular	cortical	otras	catarata				
1	57	M	I		AO												SI
2	59	F		I		OI				AO							
3	65	F			OI									2/3	4/10		SI
4	47	F	I	I										2/3	4/10		SI
5	53	F	I			AO								2/3	3/10		SI
6	65	M			AO					AO				2/3	3/10		
7	79	M	I	I				OD						2/3	3/10		SI
8	68	F			OD					OI				2/3	3/10		
9	56	F	I											2/3	3/10		
10	59	M	I			OD											SI
11	67	F				AO								2/3	5/10		SI
12	50	M	I		AO									2/3	5/10		
13	53	F		I										2/3	3/10		
14	58	F	I	II	AO									2/3	6/10		
15	52	F												2/3	4/10		SI
16	58	M	II		AO									2/3	3/10		
17	58	F												2/3	3/10		
18	69	F	I			AO											
19	55	F	I	I										2/3	3/10		
20	65	F		I										2/3	4/10		
21	48	M			OI									2/3	3/10		
22	47	M	II		AO									2/3	3/10		
23	75	F	I	I	AO									2/3	3/10		SI
24	45	F		I										2/3	3/10		
25	60	F	I	II		OD							OI				
26	52	F												2/3	3/10		

consecutivo	edad	sexo	observaciones
1	57	M	USA LAGRIMAS ARTIFICIALES, EDEMA MACULAR OI, FOTOCOAGULACION
2	59	F	CAMARA ANTERIOR ESTRECHA
3	65	F	CAMARA ANTERIOR ESTRECHA, MICROANEURISMAS
4	47	F	CAMARA ANTERIOR ESTRECHA, MICROANEURISMAS OD, EXUDADOS DUROS ESCASOS OI
5	53	F	HEMORRAGIAS EN PUNTO ESCASAS
6	65	M	
7	79	M	CHALAZION OD, LIO OI, ADELGAZAMIENTO ARTERIOLAR OI
8	68	F	
9	56	F	CAMARA ANTERIOR ESTRECHA
10	59	M	DESPRENDIMIENTO DE RETINA AO, RETINOPATIA DIABETICA EN TRATAMIENTO
11	67	F	PTOSIS PALPEBRAL, MIODESOPSIAS, RETINOPATIA LEVE (TORTUOSIDAD EN VASOS)
12	50	M	
13	53	F	
14	58	F	PACIENTE EN RIESGO DE GLAUCOMA
15	52	F	RETINOPATIA LEVE (MICROANEURISMAS, ADELGAZAMIENTO ARTERIOLAR)
16	58	M	MIODESOPSIAS OI
17	58	F	
18	69	F	LA OPACIDAD NO PERMITE REVISAR FONDO DE OJO
19	55	F	MOVIMIENTOS NISTAGMICOS A LA ILUMINACION
20	65	F	
21	48	M	
22	47	M	ASIMETRIA EN HENDIDURA PALPEBRAL (OD 8MM, OI 10MM)
23	75	F	RETINOPATIA DIABETICA LEVE (TORTUOSIDAD EN VASOS, MICROANEURISMAS)
24	45	F	CAMARA ANTERIOR ESTRECHA
25	60	F	PUPILAS MIOTICAS, CATARATA SECUNDARIA OI
26	52	F	

ANEXO 3. FORMATO DE HISTORIA CLÍNICA DE EXPLORACIÓN OPTOMÉTRICA

EXPLORACION OPTOMÉTRICA

Nombre: _____		edad: ____ / ____ / ____	
Fecha: ____ / ____ / ____		ocupación: _____	
No. Póliza: _____		Exp: _____	

<p>Agudeza visual:</p> <table style="width: 100%;"> <tr> <td>lejana</td> <td>OD</td> <td>/</td> <td>OI</td> <td>/</td> <td>sc</td> <td>cc</td> </tr> <tr> <td>cercana</td> <td>OD</td> <td>/</td> <td>OI</td> <td>/</td> <td>sc</td> <td>cc</td> </tr> <tr> <td>capacidad visual</td> <td>OD</td> <td>/</td> <td>OI</td> <td>/</td> <td></td> <td></td> </tr> </table>	lejana	OD	/	OI	/	sc	cc	cercana	OD	/	OI	/	sc	cc	capacidad visual	OD	/	OI	/			<p>Salud general:</p> <p><input type="checkbox"/> Diabetes gl: _____ mg/dl _____ años</p> <p><input type="checkbox"/> Cefalea <input type="checkbox"/> Hipertensión TA: ____ / ____ mmHg</p> <p><input type="checkbox"/> Insomnio</p> <p><input type="checkbox"/> Otro _____ <input type="checkbox"/> Controlado</p>
lejana	OD	/	OI	/	sc	cc																
cercana	OD	/	OI	/	sc	cc																
capacidad visual	OD	/	OI	/																		
<table style="width: 100%;"> <tr> <td style="text-align: center;">OD</td> <td style="text-align: center;">Oftalmoscopia:</td> <td style="text-align: center;">OI</td> </tr> <tr> <td>Anexos _____</td> <td></td> <td>Anexos _____</td> </tr> <tr> <td>Conjuntiva _____</td> <td></td> <td>Conjuntiva _____</td> </tr> <tr> <td>Iris y cristalino _____</td> <td></td> <td>Iris y cristalino _____</td> </tr> <tr> <td>Retina A/V _____ Excavación _____</td> <td></td> <td>Retina A/V _____ Excavación _____</td> </tr> </table>	OD	Oftalmoscopia:	OI	Anexos _____		Anexos _____	Conjuntiva _____		Conjuntiva _____	Iris y cristalino _____		Iris y cristalino _____	Retina A/V _____ Excavación _____		Retina A/V _____ Excavación _____	<p>Antecedentes familiares:</p> <p><input type="checkbox"/> Diabetes <input type="checkbox"/> Ametropías</p> <p><input type="checkbox"/> Hipertensión <input type="checkbox"/> Cataratas</p> <p><input type="checkbox"/> Otros: _____</p>						
OD	Oftalmoscopia:	OI																				
Anexos _____		Anexos _____																				
Conjuntiva _____		Conjuntiva _____																				
Iris y cristalino _____		Iris y cristalino _____																				
Retina A/V _____ Excavación _____		Retina A/V _____ Excavación _____																				
<table style="width: 100%;"> <tr> <td style="text-align: center;">OD</td> <td style="text-align: center;">Retinoscopia:</td> <td style="text-align: center;">OI</td> </tr> <tr> <td style="text-align: center;">= - x</td> <td></td> <td style="text-align: center;">= - x</td> </tr> </table>	OD	Retinoscopia:	OI	= - x		= - x	<p>Salud ocular:</p> <table style="width: 100%;"> <tr> <td><input type="checkbox"/> Baja visión de lejos</td> <td><input type="checkbox"/> Dolor</td> <td><input type="checkbox"/> Lagrimeo</td> </tr> <tr> <td><input type="checkbox"/> Baja visión de cerca</td> <td><input type="checkbox"/> Escozor</td> <td><input type="checkbox"/> Fotofobia</td> </tr> <tr> <td><input type="checkbox"/> Otro: _____</td> <td><input type="checkbox"/> Ardor</td> <td><input type="checkbox"/> Hiperemia</td> </tr> <tr> <td></td> <td></td> <td><input type="checkbox"/> Fatiga</td> </tr> </table> <p>_____ usa lentes _____ última revisión: _____</p>	<input type="checkbox"/> Baja visión de lejos	<input type="checkbox"/> Dolor	<input type="checkbox"/> Lagrimeo	<input type="checkbox"/> Baja visión de cerca	<input type="checkbox"/> Escozor	<input type="checkbox"/> Fotofobia	<input type="checkbox"/> Otro: _____	<input type="checkbox"/> Ardor	<input type="checkbox"/> Hiperemia			<input type="checkbox"/> Fatiga			
OD	Retinoscopia:	OI																				
= - x		= - x																				
<input type="checkbox"/> Baja visión de lejos	<input type="checkbox"/> Dolor	<input type="checkbox"/> Lagrimeo																				
<input type="checkbox"/> Baja visión de cerca	<input type="checkbox"/> Escozor	<input type="checkbox"/> Fotofobia																				
<input type="checkbox"/> Otro: _____	<input type="checkbox"/> Ardor	<input type="checkbox"/> Hiperemia																				
		<input type="checkbox"/> Fatiga																				
<p>Rx _____ OD _____ = - X _____ 20 /</p> <p>Add:+ Dip: OI _____ = - X _____ 20 /</p>	<p>Cover test: OD OI</p> <p>Lejos : <input type="checkbox"/> Orto _____ <input type="checkbox"/> Orto _____</p> <p>Cerca : <input type="checkbox"/> Orto _____ <input type="checkbox"/> Orto _____</p>																					
<table style="width: 100%;"> <tr> <td style="text-align: center;">OD</td> <td style="text-align: center;">Diagnóstico</td> <td style="text-align: center;">AO</td> <td style="text-align: center;">Diagnóstico</td> <td style="text-align: center;">OI</td> </tr> <tr> <td>_____</td> <td>_____</td> <td>_____</td> <td>_____</td> <td>_____</td> </tr> <tr> <td>_____</td> <td>_____</td> <td>_____</td> <td>_____</td> <td>_____</td> </tr> <tr> <td>_____</td> <td>_____</td> <td>_____</td> <td>_____</td> <td>_____</td> </tr> </table>	OD	Diagnóstico	AO	Diagnóstico	OI	_____	_____	_____	_____	_____	_____	_____	_____	_____	_____	_____	_____	_____	_____	_____	<p>Campos visuales completos: OD si no OI si no</p> <p>Motilidad extraocular: Suave Preciso Extenso Completo</p> <p>_____</p> <p>Reflejos pupilares: <input type="checkbox"/> directo <input type="checkbox"/> indirecto <input type="checkbox"/> acomodativo</p>	
OD	Diagnóstico	AO	Diagnóstico	OI																		
_____	_____	_____	_____	_____																		
_____	_____	_____	_____	_____																		
_____	_____	_____	_____	_____																		

ANEXO 4. HISTORIA CLÍNICA DE SUPERFICIE OCULAR Y CONSENTIMIENTO INFORMADO.

HISTORIA CLINICA SUPERFICIE OCULAR

Nombre: _____		edad: _____		F M																									
Fecha: ____ / ____ / 20 ____		ocupación: _____		entretenimientos: _____																									
Salud general: <input type="checkbox"/> Padecimientos y alergias negados <input type="checkbox"/> Diabetes GL: mg/dl HbA1c: % ____ años de evolución Tx _____ <input type="checkbox"/> Hipertensión arterial TA: / mmHg Tx _____ <input type="checkbox"/> Cefalea <input type="checkbox"/> Controlado <input type="checkbox"/> Insomnio <input type="checkbox"/> No controlado <input type="checkbox"/> Otro: _____			Agudeza visual: lejana OD / OI / sc cc cercana OD / OI / sc cc capacidad visual OD / OI /																										
Antecedentes heredo familiares: <input type="checkbox"/> Diabetes <input type="checkbox"/> Negados <input type="checkbox"/> Hipertensión <input type="checkbox"/> Ametropías <input type="checkbox"/> Otros: _____ <input type="checkbox"/> Cataratas			Exploración de anexos oculares Cejas y pestañas _____ Párpados _____ Glándulas tarsales permeables _____ Frecuencia de parpadeo ____ / min Córnea _____ Conjuntiva _____ Cámara anterior _____ Iris _____ Reflejos pupilares: directo indirecto acomodativo																										
Salud ocular: <input type="checkbox"/> Asintomático <input type="checkbox"/> Dolor <input type="checkbox"/> Lagrimeo <input type="checkbox"/> Baja visión de lejos <input type="checkbox"/> Escozor <input type="checkbox"/> Fotofobia <input type="checkbox"/> Baja visión de cerca <input type="checkbox"/> Ardor <input type="checkbox"/> Hiperemia <input type="checkbox"/> Otro: _____ <input type="checkbox"/> Fatiga Cx _____ ____ usa lentes _____ última revisión: _____			<table border="1" style="width:100%; border-collapse: collapse;"> <thead> <tr> <th style="width:33%;">OD</th> <th style="width:33%;">Oftalmoscopia</th> <th style="width:33%;">OI</th> </tr> </thead> <tbody> <tr> <td>Humor acuoso _____</td> <td></td> <td>Humor acuoso _____</td> </tr> <tr> <td>Cristalino _____</td> <td></td> <td>Cristalino _____</td> </tr> <tr> <td>Humor vítreo _____</td> <td></td> <td>Humor vítreo _____</td> </tr> <tr> <td>Retina A/V _____ EXC _____</td> <td></td> <td>Retina A/V _____ EXC _____</td> </tr> <tr> <td colspan="3">Meniscometria _____</td> </tr> <tr> <td>Schirmer I _____ mm</td> <td></td> <td>_____ mm</td> </tr> <tr> <td>NIBUT _____ seg.</td> <td></td> <td>_____ Seg.</td> </tr> </tbody> </table>			OD	Oftalmoscopia	OI	Humor acuoso _____		Humor acuoso _____	Cristalino _____		Cristalino _____	Humor vítreo _____		Humor vítreo _____	Retina A/V _____ EXC _____		Retina A/V _____ EXC _____	Meniscometria _____			Schirmer I _____ mm		_____ mm	NIBUT _____ seg.		_____ Seg.
OD	Oftalmoscopia	OI																											
Humor acuoso _____		Humor acuoso _____																											
Cristalino _____		Cristalino _____																											
Humor vítreo _____		Humor vítreo _____																											
Retina A/V _____ EXC _____		Retina A/V _____ EXC _____																											
Meniscometria _____																													
Schirmer I _____ mm		_____ mm																											
NIBUT _____ seg.		_____ Seg.																											

CONSENTIMIENTO INFORMADO

Yo, _____ de _____ años de edad, manifiesto que he sido informado(a) del estudio REVISION Y VALORACION DE LA SUPERFICIE OCULAR EN PACIENTES DIABETICOS E HIPERTENSOS EN ATENCION PRIMARIA desarrollado por el pasante de la licenciatura en optometría de la Universidad Vasco de Quiroga, C. Jesús Héctor Elvira Zurita, observando las disposiciones de la normatividad publicadas por la Comisión Nacional de Bioética de la Secretaría de Salud.

Fui informado(a) y comprendo las molestias en la realización de los procedimientos optométricos mínimamente invasivos, los cuales consisten en:

- Cuestionario sobre la salud general, antecedentes heredofamiliares y salud ocular
- Cuestionario OSDI sobre las principales molestias de la superficie ocular
- Toma de agudeza visual de lejos y de cerca para valorar la claridad de visión
- Exploración de anexos oculares y valoración de reflejos pupilares con lámpara simple y oftalmoscopio directo
- Oftalmoscopia directa para valoración de fondo de ojo como examen optométrico esencial en la exploración ocular
- Meniscometría para medir la altura del menisco lagrimal
- Schirmer I para la cuantificación de la producción lagrimal utilizando las tiras de schirmer sin aplicación de anestésico
- Prueba del rompimiento de la capa lagrimal NIBUT por observación del reflejo del disco de plácido y evaluar la estabilidad de la película lagrimal.
- Obtención de una muestra de lágrima por medio de la utilización de un tubo capilar en el canto ocular externo para su posterior observación al microscopio de la cristalización (ferning lagrimal).

Así mismo, manifiesto haber obtenido respuesta a todos mis interrogantes y dudas al respecto y manifiesto que mi participación en el proyecto es libre y voluntaria y puedo desistir de ella en cualquier momento, al igual que solicitar información adicional de los resultados de la Investigación.

Testigos

Paciente

ANEXO 5. CUESTIONARIO UTILIZADO PARA EL TEST DE OSDI (LABORATORIO AVISOR)

Test OSDI (ocular surface disease index) para establecer una gravedad y clasificación del ojo seco según su sintomatología.

Conteste a las siguientes preguntas marcando la casilla que mejor represente a su respuesta.

¿Ha experimentado alguna de las siguientes alteraciones durante la última semana?

	Frecuencia				
	En todo momento	Casi en todo momento	El 50% del tiempo	Casi en ningún momento	En ningún momento
1. Sensibilidad a la luz	4	3	2	1	0
2. Sensación de arenilla en los ojos	4	3	2	1	0
3. Dolor de ojos	4	3	2	1	0
4. Visión borrosa	4	3	2	1	0
5. Mala visión	4	3	2	1	0
Subtotal de celdas contestadas (A)					

¿Ha tenido problemas en los ojos que le han limitado o impedido realizar algunas de las siguientes acciones durante la última semana?

	Frecuencia					
	En todo momento	Casi en todo momento	El 50% del tiempo	Casi en ningún momento	En ningún momento	No sé
6. Leer	4	3	2	1	0	n/s
7. Conducir de noche	4	3	2	1	0	n/s
8. Trabajar con un Ordenador o usar Un cajero automático	4	3	2	1	0	n/s
9. Ver la televisión	4	3	2	1	0	n/s
Subtotal de celdas contestadas (B)						

¿ha sentido incomodidad en los ojos en alguna de las siguientes situaciones durante la última semana?

	Frecuencia					
	En todo momento	Casi en todo momento	El 50% del tiempo	Casi en ningún momento	En ningún momento	No sé
10. viento	4	3	2	1	0	n/s
11. Lugares con baja Humedad, (muy secos)	4	3	2	1	0	n/s
12. Zonas con aire acondicionado	4	3	2	1	0	n/s
Subtotal de celdas contestadas (C)						
$\text{Puntuación OSDI} = \frac{\text{DX25}}{\text{N}^\circ \text{ preguntas contestadas}}$		Puntuación total de las preguntas 1 a 12 (A+B+C) (D)				
						No incluir las contestadas como n/s

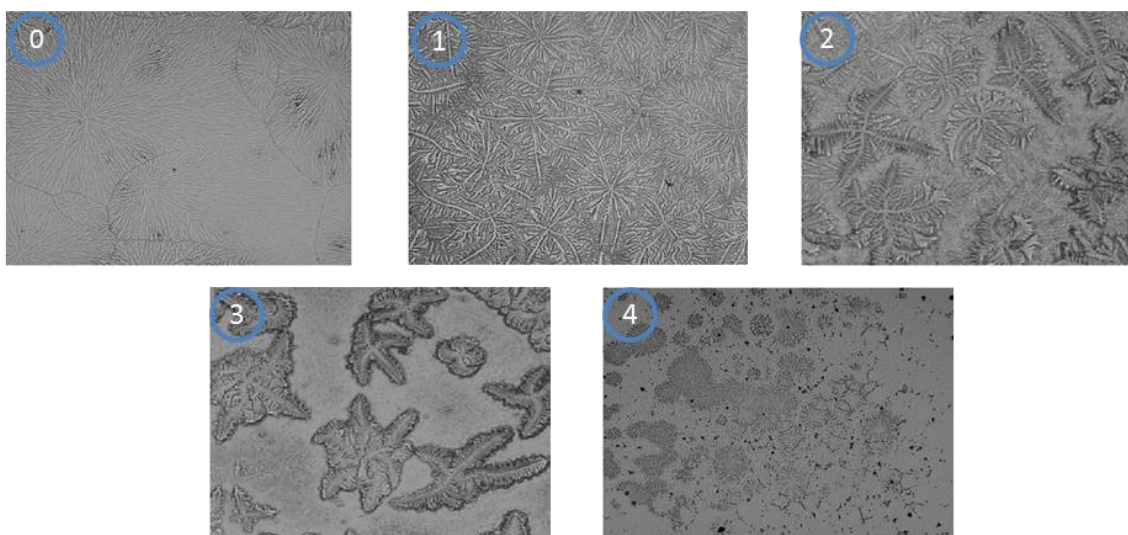
Clasificación OSDI: normal 0-12 puntos, leve 13-22 puntos, moderada 23-32 puntos, severa 33-100 puntos.

ANEXO 6. FORMATO DE CLASIFICACIÓN DEL TEST DE FERNING LAGRIMAL.

TEST DE FERNING LAGRIMAL

Paciente: _____		OD	OI
Borde I	Borde II		
Mayor densidad	Menor densidad		

Clasificación de la calidad lagrimal según la escala de Masmali



11. BIBLIOGRAFÍA

CENETEC. (2014). Tratamiento de la Diabetes Mellitus tipo 2 en el primer nivel de Atención. México: Instituto Mexicano del Seguro Social. Disponible en: <http://www.cenetec.salud.gob.mx/interior/catalogoMaestroGPC.html>

CENETEC, (2014) Diagnóstico y tratamiento de la hipertensión arterial en primer nivel de atención. México: Instituto Mexicano del Seguro Social. Disponible en: <http://www.cenetec.salud.gob.mx/interior/catalogoMaestroGPC.html>

Fano, Y. (2017) Manifestaciones oftalmológicas en pacientes diabéticos de un área de salud. Revista Cubana de Oftalmología. v. 30, n. 1, ene 2017. <http://www.revoftalmologia.sld.cu/index.php/oftalmologia/article/view/527>.

Esparza, J. (2020). *La pandemia de diabetes en México*. Ciudad de México. Disponible en: <https://www.ciad.mx/notas/item/2450-la-pandemia-de-diabetes-en-mexico>.

Cárdenas, L., Monzón, Negrin, C. (2019). Influencia de la diabetes mellitus en la superficie ocular. Revista Cubana de Oftalmología, Disponible en: <http://www.revoftalmologia.sld.cu/index.php/oftalmologia/article/view/798>.

Bradford, C. (2005). Oftalmología básica. México, D.F. Editorial Manual Moderno.

Pérez, L. (2017). Patología ocular del segmento anterior, aspectos clínicos. Ciudad de México, México. Universidad Nacional Autónoma de México.

Gold, D. (Ed). (2006). Oftalmología de bolsillo. Madrid, España. Marbán libros, S.L.

Merchante, M. (2013). Estrabismo y ambliopía. Clínica Oftalmológica San Bernardo, Sevilla, España.

Maldonado, M., Pastor, J. (2012) Guiones de oftalmología. Aprendizaje basado en competencias. Ed. McGraw-Hill/Interamericana de España, S.L. Madrid, España.

UNAM (2021), Manual de prácticas, Metodología clínica, reflejo pupilar, Universidad Nacional Autónoma de México, disponible en <http://www.telematica.ccadet.unam.mx/dentizta.ni/html/MATERIAL-DENTIZTA/instrumenta/practicas/metodoclinico/reflejo.htm>.

Butovich I. (2017). Glándulas de Meibomio, meibum y meibogénesis. Investigación ocular experimental, 163, 2-16. Consultado en julio de 2021. Disponible en: <https://doi.org/10.1016/j.exer.2017.06.020>

Daza C., Sánchez R., (2021). Reproducibilidad de la escala de Masmali en la valoración de la película lagrimal en la Facultad de Optometría USTA en el año 2016. Hdl.handle.net. disponible en: <<https://hdl.handle.net/11634/2007>>

OMS, (2020). Informe mundial sobre la visión. Organización Mundial de la Salud. Disponible en: www.who.int/publications-detail/world-report-on-vision.

Fano, Y. (2015). Caracterización de pacientes con diagnóstico de Síndrome de Ojo Seco atendidos en el Policlínico "Mario Muñoz Monroy". Revista Habanera de Ciencias Médicas, 2015, vol.14, n.4 Disponible en: <http://scielo.sld.cu/scielo.php?script=sci_arttext&pid=S1729-519X2015000400006&lng=es&nrm=iso>. ISSN 1729-519X.

Pellerano, F., Chaín, G. Stern, H. Camilo A. (2016). Relación entre el control glicémico y el síndrome de ojo seco en pacientes con diabetes mellitus. Universidad Iberoamericana, República Dominicana. Disponible en: <https://www.researchgate.net/publication/326190333>

DEWS, (2007). Metodologías para diagnosticar y supervisar la enfermedad del ojo seco. Informe del subcomité para metodologías de diagnóstico del Taller Internacional de Ojo seco. Disponible en: www.theocularsurface.com.

Trinidad, N., Ramos, O., Navarro, P., Alonso J. (2018). Asociación negativa entre *Demódex* y Ferning en apoyo al diagnóstico de ojo seco. Facultad de Estudios Superiores Iztacala. UNAM. Disponible en: https://www-optica.inaoep.mx/~tecnologia_salud/acontacs/articulos/2018/MyT2018-009-asociacion_negativa_entre_demodex_y_ferning.pdf

Nelson, J., Craig, J., Jones, L., Stapleton, F. (2019). Enfermedad de ojo seco ¿Qué es, como ocurre, como puede ser diagnosticada y tratada? Taller de ojo seco II (TFOS DEWS II) publicado en 2017. Disponible en: https://www.tearfilm.org/ckfinder/userfiles/files/Stampa_A4%20tfos_fmtoAmericano_4pag_SPA-191018.pdf.

Viñuela, J. (2018). Gaceta de optometría. Diabetes y examen visual del paciente diabético (1) Universidad de la Rioja, España disponible en: <https://dialnet.unirioja.es/servlet/articulo?codigo=6502190>.

Fernández, J. (2014). Gaceta de optometría. Alimentación y visión. Guía de enfermedades sistémicas y metabólicas con afectación visual. Disponible en: <http://cgcoo.es/download.asp?file=media/gaceta/gaceta494/CIENTIFICO%201.pdf>.

Carlson, N., Kurtz, D. Heath, C. (1994). Procedimientos Clínicos en el Examen Visual. Ed. Ciagami, S.L. Madrid, España.

Antona, B. (2018). Procedimientos clínicos para la visión binocular. Editorial Médica Panamericana, S.A. Madrid, España.

Montés, R. (2011). Optometría: principios básicos y aplicación clínica. Barcelona: Elsevier. Disponible en: <https://www.elsevier.com/books/optometria-principios-basicos-y-aplicacion-clinica/montes-mico/978-84-8086-822-8>.

Rojas, S. Saucedo, A. (2014). Oftalmología. Ed. Manual Moderno. México, D.F.

Vecilla, G. Martín, R. (2013). Manual de Optometría. Editorial Médica Panamericana, S.A. Madrid, España.

Fernández, A. (2012). Sociedad española de medicina en familia y comunitaria. Actualización en medicina de familia. Técnica de exploración del fondo de ojo. Disponible en: https://amf-semfyc.com/web/article_ver.php?id=1016.

Pinto, F., Garrote, J., Abengózar, A., Calonge M. (2011) Gaceta de optometría y óptica oftálmica. Técnicas diagnósticas para el síndrome de ojo seco (II). Universidad de Valladolid, España. Disponible en: <http://www.cgcoo.es › download › gaceta › cientifico2>.

Traipe, L., Gauro, F., Goya, M., Cartes, C. (2020). Adaptación cultural y validación del cuestionario Ocular Surface Disease Index en una población chilena. Revista médica de Chile, 148(2), 187-195. Disponible en: <https://dx.doi.org/10.4067/s0034-98872020000200187>

Martínez, M., Briones, R., Cortés, J. (2013). Metodología de la investigación para el área de la salud. Segunda edición. McGraw-Hill Interamericana Editores, S.A. de C.V. México, D.F.

Secretaría de Relaciones Exteriores. (2009). Guía técnica para la elaboración de manuales de procedimientos. Disponible en la página web: <https://sre.gob.mx/images/stories/docnormateca/dgpop/guias/guia01.pdf>.

Avizor. (2020). Test OSDI (ocular surface disease index) de sequedad ocular. Disponible en: <https://www.asesorvivo.com/avizor>.

Federación Internacional de Diabetes (2015). Diabetes y salud ocular: una guía para los profesionales de la salud. Bruselas, Bélgica. www.idf.org/eyecare.

Cruz, J., Licea, M., Hernández, P., Yanes, M. (2012). Disfunción endotelial y diabetes mellitus. Revista cubana de endocrinología. 2012:23(2):166-185 disponible en: <http://scielo.sld.cu/pdf/end/v23n2/end07212.pdf>.