

REPOSITORIO ACADÉMICO DIGITAL INSTITUCIONAL

“EVALUACIÓN DE PÉLICULA LAGRIMAL TRAS LAS INSTALACION DE TETRACANÍA: ANALISIS IN VIVO”

Autor: Antonio Zampila Velazquez

Tesis presentada para obtener el título de:
Licenciado en optometría

Nombre del asesor:
M. N.C Elizabeth Reyes Valdes

Este documento está disponible para su consulta en el Repositorio Académico Digital Institucional de la Universidad Vasco de Quiroga, cuyo objetivo es integrar organizar, almacenar, preservar y difundir en formato digital la producción intelectual resultante de la actividad académica, científica e investigadora de los diferentes campus de la universidad, para beneficio de la comunidad universitaria.

Esta iniciativa está a cargo del Centro de Información y Documentación “Dr. Silvio Zavala” que lleva adelante las tareas de gestión y coordinación para la concreción de los objetivos planteados.

Esta Tesis se publica bajo licencia Creative Commons de tipo “Reconocimiento-NoComercial-SinObraDerivada”, se permite su consulta siempre y cuando se mantenga el reconocimiento de sus autores, no se haga uso comercial de las obras derivadas.



**UNIVERSIDAD VASCO DE QUIROGA
ESCUELA DE OPTOMETRÍA**



**“EVALUACIÓN DE PELÍCULA LAGRIMAL TRAS LA INSTILACIÓN
DE TETRACAÍNA: ANÁLISIS *IN VIVO*”**

Presenta:

ANTONIO ZAMILPA VELÁZQUEZ

Para obtener el grado de:

LICENCIADO EN OPTOMETRÍA

Directora de Tesina:

M.N.C Elizabeth Reyes Valdes

Morelia, Michoacán a 02 octubre de 2023

DEDICATORIA

Le dedico el presente proyecto a mi madre que, aunque no esté con nosotros en esta vida, de una o de otra manera me cuida y me protege.

TE AMO MAMÁ

AGRADECIMIENTOS

Quiero agradecer primeramente a Dios por darme la sabiduría para seguir adelante, y darme una oportunidad de vida para culminar este y otros proyectos en esta nueva vida; a mi familia que me dan la oportunidad de seguir en mis estudios ya que el ser padre y estudiante no es fácil para nadie, a mi esposa que ha estado conmigo en las buenas y en las malas. Agradezco a mi madre que hasta el último suspiro de su vida me apoyó a seguir adelante. A mi asesora de tesina Elizabeth Reyes Valdes por guiarme en este proyecto tan importante para culminar mi carrera, y que al ser un proyecto pionero, se convirtió en un aprendizaje importante que suma para el gremio Optométrico. Y por último quiero agradecer una persona importante en todo este trayecto a la L.O. Flor de Roció Zamilpa Velázquez amiga, colega y hermana; gracias por darme apoyo y conocimiento para culminar este gran proyecto.

Gracias.

Contenido

Contenido

RESUMEN	5
I. INTRODUCCIÓN	9
II. JUSTIFICACIÓN	11
III. OBJETIVO	12
IV. HIPÓTESIS	12
V. PLANTEAMIENTO DEL PROBLEMA	12
VI. MARCO CONCEPTUAL	15
Superficie ocular.....	15
Córnea.....	16
Conjuntiva.....	18
Párpados.....	19
Pestañas.....	19
Glándulas de Meibomio.....	20
Película lagrimal.....	22
Historia del anestésico.....	27
Anestésicos locales.....	28
Preparados comerciales.....	31
Efectos adversos de la anestesia local.....	32
Tetracaína.....	36
Técnicas para la evaluación de película lagrimal.....	39
VII. METODOLOGÍA	43
VIII. RESULTADOS	44
IX. CONCLUSIONES	51
X. RECOMENDACIONES	52
XI. BIBLIOGRAFÍA	53

RESUMEN

Objetivo:

Evaluar el efecto del uso de la instilación de tetracaína 5 mg/mL en la calidad lagrimal *in vivo*, en pacientes del estado de Guanajuato.

Procedimiento:

Se realizó un estudio experimental, descriptivo y transversal. Se reclutaron 30 personas (60 ojos). Pacientes de 21 a 50 años. El factor de inclusión fue el tiempo de ruptura lagrimal mayor a siete segundos. El estudio se realizó en un gabinete optométrico ubicado en Romita, Guanajuato. Se evaluó el tiempo de ruptura de lagrimal previo a la instilación del anestésico local (PONTI OFT® 5 mg/mL), se utilizaron tiras de fluoresceína (VistaGlo®) e hipromelosa (5 mg/mL) en una lámpara de hendidura (marca Visionstar®) con aumentos de 16X y filtro azul cobalto. Se realizaron dos mediciones colocando dos gotas de anestésico local (PONTI OFT® 5 mg/mL) y se dejó transcurrir 3 minutos tras la instilación, y posteriormente se evaluó el tiempo de ruptura lagrimal mediante la prueba BUT.

Resultados:

Se reportó un tiempo de ruptura lagrimal (TRL) promedio de 8.5 segundos para ojo derecho (OD) y ojo izquierdo (OI) antes de la instilación del anestésico local (tetracaína PONTI OFTEN® 5mg/mL). En el caso de los hombres el TRL antes del uso de la tetracaína fue de 8.5 segundos OD y 9 segundos en OI. En la primera instilación del anestésico local con tetracaína en pacientes femeninos el TRL fue de 7.2 segundos OD, y 7 segundos en OI. En pacientes masculinos el TRL fue de 7.1 segundos OD y 7.7 segundos OI en la primera instilación con tetracaína. Y en la segunda instilación de tetracaína en pacientes femeninos se obtuvo un TRL de 5.3 segundos OD y 5.4 OI, y en pacientes masculinos TRL de 5.7 segundos OD y 6.4 segundos OI.

Conclusiones:

En el presente trabajo al evaluar el efecto de la instilación de tetracaína 5 mg/mL en la calidad lagrimal in vivo, se concluye que hay una disminución de la TRL desde la primera instilación con tetracaína: en mujeres disminuyo 1.4 segundos y en hombres 1.35 segundos. En la segunda instilación disminuye el TRL 1.75 segundos en mujeres y en hombres 1.35 segundos. Por lo que, se presenta una disminución del tiempo de ruptura lagrimal por la instilación de tetracaína, desde la primera aplicación en la población evaluada, que se mantiene con la repetitividad de cada aplicación. Lo que demuestra una necesidad importante de comunicar a los pacientes del uso adecuado de tetracaína, la cual debería ser prescrita por profesionales de la salud y la venta restringida por receta médica, para evitar repercusiones oculares desde la primera instilación.

La información acerca del uso y efectos secundarios o colaterales de la tetracaína por instilación en población mexicana de manera experimental in vivo es limitada. Por lo que la presente investigación muestra un aporte importante al evaluar el efecto de la tetracaína por instilación en la ruptura de la película lagrimal en la población del estado de Guanajuato.

Palabras clave: ***instilación, tetracaína, película lagrimal.***

SUMMARY

Aim:

To evaluate the effect of the use of 5 mg/mL tetracaine instillation on tear quality in vivo, in patients from the state of Guanajuato.

Procedure:

An experimental, descriptive and cross-sectional study was carried out. 30 people (60 eyes) were recruited. Patients from 21 to 50 years old. The inclusion factor was tear breakup time greater than seven seconds. The study was carried out in an optometric office located in Romita, Guanajuato during the period March 1, 2023-ongoing. The tear rupture time was evaluated prior to the installation of the local anesthetic (PONTI OFT® 5 mg/mL), fluorescein strips (VistaGlo®) and hypromellose (5 mg/mL) were used in a slit lamp (Visionstar® brand) with 16X magnification and cobalt blue filter. Two measurements were made by placing two drops of local anesthetic (PONTI OFTEN® 5mg/mL) and 3 minutes were allowed to elapse after instillation, and later the tear breakup time was evaluated using the BUT test,

Results:

An average tear breakup time (TRL) in women of 8.5 seconds in RE and LE was reported before instillation of the local anesthetic (tetracaine PONTI OFT® 5mg/mL). In the case of men, the TRL before the use of tetracaine was 8.5 seconds OD and 9 seconds LE. In the first instillation of the local anesthetic with tetracaine in female patients, the TRL was 7.2 seconds OD, and 7 seconds in LE. In male patients the TRL was 7.1 seconds OD and 7.7 seconds OI at the first instillation with tetracaine. And in the second instillation of tetracaine in female patients a TRL of 5.3 seconds OD and 5.4 OI was obtained, and in male patients a TRL of 5.7 seconds OD and 6.4 seconds OI.

Conclusions:

In the present work, when evaluating the effect of instillation of 5 mg/mL tetracaine on tear quality in vivo, it is concluded that there is a decrease in TRL from the first instillation with tetracaine: in women it decreased by 1.4 seconds and in men it decreased by 1.35 seconds. In the second instillation, the TRL decreases by 1.75 seconds in women and 1.35 seconds in men. Therefore, there is a decrease in tear rupture time due to the instillation of tetracaine, from the first application in the evaluated population, which is maintained with the repetitiveness of each application. This demonstrates an important need to communicate to patients the appropriate use of tetracaine, which should be prescribed by health professionals and restricted sales by prescription, to avoid ocular repercussions from the first instillation.

Information about the use and side or collateral effects of tetracaine by instillation in the Mexican population experimentally in vivo is limited. Therefore, this research shows an important contribution when evaluating the effect of tetracaine by instillation on tear film rupture in the population of the state of Guanajuato.

Keywords: ***instillation, tetracaine, tear film.***

I. INTRODUCCIÓN

La superficie ocular se define como la unión morfológica y funcional con diferentes estructuras anatómicas específicas y distintas entre ellas, en donde se destaca: párpados, unión mucoepidémica, epitelio conjuntival, limbo corneal escleral, epitelio corneal y película lagrimal. La estructura ocular para poder mantener un equilibrio en la actividad acuosa, la película lagrimal debe mantener el volumen y concentración adecuada en el líquido (Cumsille, 2019).

En un trabajo realizado por Díaz en el 2018, define lagrime: a un líquido producido por un proceso corporal innato en el ser humano que tiene como función evitar las reflexiones y convierte la córnea en una superficie ópticamente eficaz, aporta oxígeno a ésta, manteniendo su integridad y facilita la eliminación de cuerpos extraños, desechos metabólicos y células descamadas (Díaz, 2018). Si el líquido lagrimal se ve alterado, se pueden desencadenar diversas afecciones, entre las que se encuentran el ojo seco.

Miranda en su trabajo realizado en el año 2021, menciona los mecanismos por los cuales se puede tener un ojo seco iatrogénico secundario a fármacos, dichos mecanismos son los siguientes: disminución en la producción de lágrima, alteración en los nervios aferentes y secreción refleja, efectos inflamatorios en las glándulas y toxicidad directa a través de la lágrima. Los efectos nocivos de los fármacos sobre la película lagrimal deben tenerse en cuenta en los usuarios de lentes de contacto, ya que el ojo seco es la causa más importante de insatisfacción y la interrupción del uso de lentes de contacto. Se caracteriza por inflamación y lesiones que afectan a la superficie ocular, especialmente a la córnea.

La evaluación de la película lagrimal es muy importante en la práctica clínica. Debido a que la lágrima contribuye a mantener hidratado el globo ocular. Al respecto se menciona que el uso de la instilación de diversos fármacos, dentro de ellos los anestésicos muy utilizados en consulta tienen una influencia en estos valores de la película lagrimal, un ejemplo es la tetracaína.

La tetracaína es un anestésico tópico que la mayoría de los optometristas y oftalmólogos usan en su gabinete ya que es de suma importancia para la evaluación (tiempo de ruptura lagrimal, gonioscopia, remoción del cuerpo extraño, entre otros). Son reducidos los estudios relacionados al uso de la tetracaína. Los laboratorios que elaboran la tetracaína, señalan que ocasiona daño tóxico al epitelio corneal, que retrasa el tiempo de cicatrización al inhibir la mitosis, que predispone aparición de epitelopatía punteada superficial, infiltrados estromales, úlceras, infecciones corneales, y disminución del tiempo lagrimal. Lo anterior si se aplica en periodos prolongados. (Pérez-Bermejo et al, 2018).

La aplicación de la tetracaína en la superficie corneal al 0.1% y 0.5%, ha sido evaluada de manera experimental por Pérez-Bermejo y colaboradores en su trabajo realizado en el 2018, en donde los autores refieren la ausencia de efectos negativos aparentes en la superficie corneal (Ogbuehi et al, 2012, Manassakorn et al, 2012; Pérez-Bermejo et al, 2018), sin embargo, es necesario realizar pruebas en población mexicana para tener datos de repetitividad y respuestas al uso. En el presente trabajo se evalúa de manera experimental en población mexicana el efecto del uso de la tetracaína de 5mg/mL aplicada en la superficie ocular determinando la calidad lagrimal in vivo.

II. JUSTIFICACIÓN

En el área médica y áreas de la salud en general se recurre al uso de anestésicos. Dentro de los cuales suelen ser de amplia aplicación los anestésicos locales, que son sustancias químicas que bloquean la conducción del impulso nervioso, y producen insensibilidad reversible en una región del cuerpo, sin alterar el estado de la conciencia, donde el tiempo de efecto es dependiente de varios factores. Por lo que, se debe considerar que la administración de un anestésico local aplicado alrededor de un nervio, un plexo o en un espacio en específico, presenta un tiempo de efecto limitado. El pretender prolongar la duración del efecto, aumentando la dosis de anestésico local no es una opción recomendable, debido a que aumenta el riesgo de toxicidad, daño neurológico, etc. El porcentaje de éxito de la analgesia, dependerá de la manera adecuada de aplicación, realizada por un profesional del área, lo que reduce la tasa de error (Fernández et al, 2023).

Los anestésicos locales incorporan una amplia clasificación dentro de la cual figuran los anestésicos tópicos oculares. Los anestésicos tópicos se utilizan en la anestesia ocular tanto en un consultorio como en un área quirúrgica. En particular, los anestésicos tópicos ofrecen anestesia, pero no producen acinesia ni amnesia. La anestesia del ojo ha evolucionado rápidamente en los últimos años. En el grupo de los anestésicos oculares más usados están: tetracaína, proparacaína y benoxinato. La tetracaína actúa disminuyendo el umbral de dolor por el bloqueo de los canales de sodio, por el que pasa el ion haciendo que el impulso nervioso baje y así se tenga ausencia de dolor. El inicio de la anestesia comienza 30 a 45 segundos después de su aplicación y persiste por 15 minutos o más.

Dado que hay muchas opciones viables de anestésicos disponibles para diferentes intervenciones, se debe considerar una comprensión sólida de las necesidades de los pacientes, al crear un plan anestésico (Puchio et al, 2023). Los anestésicos tópicos son fundamentales en procedimientos ambulatorios como tonometría, taquimetría, remoción de suturas o cuerpos extraños, cirugía de segmento anterior como cirugía de catarata y cirugía refractiva láser. Utilizados en dosis

recomendadas, los efectos adversos serían raros a nivel ocular, todos los anestésicos tópicos producen ardor. La administración repetida de anestésico tópico es el principal factor de riesgo, por lo que se debe evitar la auto-administración por parte de los pacientes. Uno de los componentes que se ven afectados por un uso indiscriminado o por desconocimiento es la película lagrimal, al afectar su integridad se afecta su constitución y su volumen, lo que desencadena disfunción de la superficie ocular y se traduce en afecciones de mayor impacto (Pérez Peralta et al, 2017).

III. OBJETIVO

Evaluar el efecto de la instilación de tetracaína 5 mg/mL en la calidad lagrimal *in vivo*, en pacientes del estado de Guanajuato.

IV. HIPÓTESIS

La tetracaína aplicada por instilación *in vivo* produce cambios en la película lagrimal.

V. PLANTEAMIENTO DEL PROBLEMA

Los anestésicos oftálmicos se utilizan comúnmente en las prácticas oftalmológicas diarias con fines de diagnóstico o procedimientos terapéuticos (como la extracción de cuerpos extraños de la superficie ocular y cirugías oculares). Se ha indicado que el uso descontrolado de estos medicamentos podría causar efectos adversos graves que amenazan la visión. Los anestésicos pueden causar diferentes respuestas en los pacientes, dependiente tanto de la dosis como del tiempo en las células del estroma corneal humano, lo que da como resultado la inhibición del crecimiento celular, el retraso de la proliferación celular, anomalías morfológicas y disminución de la viabilidad de estas células. Las células del estroma corneal tratadas con tetracaína han mostrado algunas características asociadas con la

apoptosis, como el aumento de la permeabilidad de la membrana plasmática y la fragmentación del ADN (Sharifi et al, 2022).

Uno de los aspectos que se ha fundamentado como repercusión del uso indiscriminado de anestésicos locales, es la anomalía de la película lagrimal que puede deberse a una alteración en la composición de las lágrimas, desencadenada por el aumento de la osmolaridad y alteración de la cubierta lagrimal de la superficie ocular. Al hablar de las enfermedades por la calidad de la lagrime se tiene una principal: síndrome de disfunción de la película lagrimal, que es una enfermedad frecuente que afecta la superficie ocular.

Al revisar los estudios en diversas poblaciones con síndrome de disfunción de la película lagrimal, se describe que el tiempo de ruptura de la película lagrimal menor de 10 segundos se encuentra entre el 16 y el 85% de la población. Este dato refleja una variación en la frecuencia muy amplia. Con respecto a la disfunción de glándulas de Meibomio, la prevalencia se encuentra entre 38 y 68%. La información de si hay diferencias entre sexo y raza aún no se ha documentado en población mexicana. Adicionalmente, se observa que estos datos tienen demasiada variabilidad, lo cual puede explicarse por la variación en las técnicas de medición, las características de cada población, las condiciones preexistentes, el estilo de vida y el medio ambiente.

Castro Medina explicó en un estudio realizado en el año 2020, que alrededor del 5 al 34% de la población mundial sufre de síndrome de ojo seco y la prevalencia aumenta con la edad, que se incrementa del 2.7% en la población de 18 a 34 años, a 18.6% en sujetos con 75 años o más. Existe una frecuencia marcada en mujeres (con porcentajes de 8.8 para las primeras y 4.5 en los hombres). Si a ello se le suma la afectación acelerada por factores de aplicación por instilación de fármacos no prescritos de manera adecuada como lo son los anestésicos locales, o bien el uso de estos por la población sin prescripción de un profesional de la salud, lo que complica más la prevalencia de estados de enfermedad. Un ejemplo de anestésico local, es la tetracaína de aplicación ocular, la cual puede aumentar de manera

abrupta y acelerada el desarrollo del síndrome de ojo seco, lo que conlleva muchas afecciones que se suman a este síndrome sino es tratado de manera adecuada.

Actualmente el uso de la tetracaína en gabinetes optométricos y oftalmológicos es esencial, ya que se realizan diversas pruebas, como por ejemplo tonometría, remoción de cuerpos extraños, gonioscopia, prueba de Schirmer, entre otras. Debe considerarse el riesgo y repercusiones posibles, si se llega a aplicar la tetracaína sin haber explorado anteriormente la superficie ocular de nuestro paciente sin saber si ya tiene un proceso de ojo seco o alguna lesión en la córnea, en ocasiones los pacientes llegan a identificar el nombre del medicamento tanto por su sustancia activa como identificarlo por su nombre comercial, al ellos darse cuenta que ese medicamento les erradica varios síntomas, lo pueden llegar a adquirir sin uso de receta médica y seguir aplicándolo. Este tema debe ser de amplia preocupación y ocupación, debido a que no se tienen documentados datos del uso inadecuado al respecto, sino que el profesional de la salud se percata del uso indiscriminado o de la automedicación hasta que atiende al paciente y refiere la circunstancia en la historia clínica, ya mostrando afectación, que pudo haberse evitado.

Se deben hacer cumplir estrictamente las normas farmacéuticas sobre dispensación segura para controlar y reducir la posibilidad de abuso o mal uso de las gotas para los ojos. Los oftalmólogos, médicos y optometristas de atención primaria, deben estar más atentos a la hora de prescribir gotas para oculares. También el optometrista debe tener conocimiento en estos temas, para poder brindar educación al paciente sobre el uso adecuado de anestésicos tópicos, para aumentar la conciencia pública sobre las secuelas destructivas del uso excesivo y descontrolado de estos medicamentos si no son prescritos por el profesional en el área de salud.

VI. MARCO CONCEPTUAL

Superficie ocular

El ojo (Fig.1.) desde la superficie ocular es un sistema anatómico y funcional muy complejo, donde la estabilidad de la película lagrimal, es un promotor base en los recubrimientos que protegen la córnea. La superficie corneal se encuentra constituida por estructuras que de manera conjunta brindan protección al ojo y proporcionan la visión: son las glándulas lagrimales y los párpados (donde se produce y distribuye la lágrima), la conjuntiva y la córnea. Craig y Nichols (2017) desglosan la definición de la superficie ocular, como aquella que comprende las estructuras del ojo y anexos, incluida la córnea, la conjuntiva, los párpados, las pestañas, la película lagrimal, las glándulas lagrimales principal y accesorias, y las glándulas de Meibomio (Labetoulle et al; 2022).

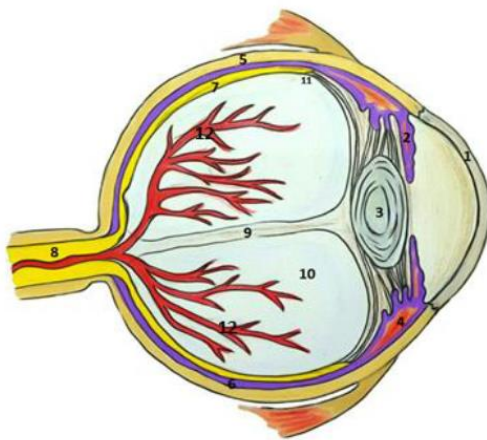


Fig.1. Estructura del ojo, 1. Córnea, 2. Iris. 3. Cristalino. 4. Cuerpo Ciliar. 5. Esclera. 6. Coroides. 7. Retina. 8. Nervio Óptico. 9. Canal Hialoideo (remanente embrionario). 10. Humor Vítreo. 11. (Mora et al, 2016).

Córnea

La córnea es el principal lente del sistema óptico ocular, su óptica alcanza alrededor de 40 dioptrías, debido al índice de refracción y a su curvatura. Pérez y Bates (2017) menciona que la córnea cuenta con un diámetro horizontal de 11 a 12 mm y vertical de 10 a 11 mm. Y que en mujeres puede ser de alrededor de 0.1 mm menor. Cuenta con un radio de curvatura en zona central de 6.7 a 9.4 mm y de 7.8 mm en la media. Tiene un poder de refracción del 70% del poder refractivo del ojo, con una superficie anterior de +48.8D, y una posterior de -5.8D. Con un poder refractivo total de +43D. Presenta un índice de refracción de 1.37 sin contar a la película lagrimal. Su composición química es de: 78% agua, 15% de colágeno, 5% otras proteínas, 1% glucosaminoglucanos y 1% sales.

La córnea se forma de 5 capas anatómicas que, de afuera hacia adentro, son: epitelio, membrana de Bowman, estroma, membrana de Descemen y endotelio (Wong et al; 2021).

En condiciones funcionales, la córnea debe estar transparente; y cualquier alteración de la transparencia producirá disminución de la agudeza visual. La córnea está compuesta de colágena. La colágena está inmersa en una presión coloidosmótica producto de mucopolisacáridos corneales y sus solutos intraestromales que actúan como aniones, es decir unen agua y cationes, este proceso se lleva en cada una de las fibras. Esto desencadena una propensión de la córnea por el agua del humor acuoso y la lagrimal, que da por resultado una propensión a hincharse. Aquí, es importante mencionar la participación de dos membranas:

Membrana de Bowman. Es una capa acelular fina, transparente y formada por fibras de colágeno. Con aspecto homogéneo de 8 a 10 μm de espesor, ubicada debajo del epitelio. En el margen anterior se limita por la membrana basal y del epitelio y el borde posterior se mezcla con las fibras de colágeno anteriores del estroma. “Se considera que esta capa ofrece una barrera a la invasión corneal por traumatismo, microorganismos y células tumorales, pero sin capacidad de regeneración, ya que cuando se lesiona es reemplazada por tejido fibroso”, esto indica que, a diferencia

del epitelio, la membrana no se regenera, sin embargo, protege de golpes fuertes y de posibles traumas, lo cual es muy importante para nuestra protección ocular. (Pérez Peralta y Bates Souza 2017).

Membrana de Descemet: Pérez Peralta y Bates (2017) la definen como una lámina delgada elástica considerada como la membrana basal del endotelio, con un espesor aproximado de 10 μm en los adultos. Menos existente que la de Bowman, está situada por detrás del estroma, al que se adhiere de manera laxa. De manera periférica aparecen en el ojo normal engrosamientos en localizaciones esta membrana cubierta de endotelio alterado. Cuando se estimulan las células endoteliales por inflamación, traumatismo o alteración genética, puede producir exceso de lámina basal anormal.

Intermedio de estas dos membranas anteriormente mencionadas se ubica el estroma. Pérez Peralta y Bates (2017) señalan tiene un espesor central promedio de 0.50 mm, que es mayor en la periferia, donde alcanza hasta 0.7 mm (alrededor de 90% del espesor de la córnea). Y está formado por: 78% de agua, 80% de fibrillas de colágeno, 15% de sustancia fundamental, 5% de elementos celulares. En interacción con el epitelio corneal en su cara anterior. Y bien, ¿Qué es el epitelio? el epitelio es una capa vascular que cubre la superficie corneal y la protege del medio ambiente. Morfológicamente hablando es escamoso, estratificado no queratinizadas, considerado una prolongación de la conjuntiva bulbar. La frase “no tiene un espesor uniforme de 50 μm y posee un proceso de reemplazo celular ordenado, seguido a la descamación, de alrededor de siete días (tiempo necesario para que las células basales migran a la superficie convirtiéndose en células superficiales)” indica que el epitelio está en constante cambio ya que cada que es lastimado o se rompe se vuelve a regenerar, después de 7 días ya se encuentra sano de nuevo. Además, está formada por tres tipos de células entrelazadas entre sí por uniones desmosómicas, que proporcionan estabilidad mecánica, estas células son: las células escamosas, células alares y células basales. (citado por Pérez Peralta y Bates Souza, 2017).

El ingreso de agua al estroma se ve limitado, por varias capas de células con múltiples uniones intercelulares que actúan como barrera semipermeable, debido a sus múltiples uniones desmosómicas e interdigitaciones que constituyen una capa de células hexagonales, limitando en su cara interna por el endotelio corneal. A pesar de este proceso, el ingreso de agua y solutos al interior del estroma es limitado. Y se refuerza de la participación del endotelio corneal. Pérez Peralta y Bates (2017) explican que es la capa más profunda de la córnea, compuesta de 5000 cel./mm² al nacimiento y 3000 cel./mm² poligonales en el adulto. Es una delicada capa de células, y estas disminuyen en número con la edad. Reviste por detrás de la membrana de Descemet, aislándola del humor acuoso. Sin embargo, la puede atravesar e infiltrar en ella debido a traumas, cirugías o inflamaciones. Las células endoteliales tienen forma cuboidea, con altura de 10 µm al nacer y espesor de 5 µm, pero se aplana y con la edad hasta aproximarse a los 4 µm en el adulto (Pérez et al, 2020). El endotelio además de actuar como barrera es el responsable de mantener el equilibrio hidroelectrolítico, mediante: la bomba de bicarbonato y la bomba de sodio y potasio. Estas barreras de la membrana endotelial mediante las bombas metabólicas mantienen la deshidratación corneal la cual requiere de la formación de ATP y glucosa, para realizar este proceso. Con lo anterior, el epitelio corneal actúa como depósito natural de glucógeno. Por acción de la lágrima se incorpora la glucosa, la cual se metaboliza en presencia de oxígeno. Y para mantener su transparencia, la córnea requiere un endotelio íntegro y sano, requiere de energía e integridad de la colágena (Hashemi et al;2020).

Conjuntiva

Hablando de la superficie delantera del ojo, una de las estructuras principales es la conjuntiva, así lo refiere Heiting en su trabajo desarrollado en el año 2021, la conjuntiva es una membrana epitelial transparente que recubre la porción externa del globo ocular (conjuntiva bulbar), se pliega en forma de bolsa (conjuntiva fonda de saco), continuando por la cara interna de los párpados (conjuntiva tarsal). Es la responsable de proteger y lubricar al globo ocular. Funciona como barrera contra las infecciones o agresiones externas, y permite el deslizamiento palpebral. Se

encuentra inmersa en una distribución de diferentes tipos de glándulas con funciones específicas que generan una producción de mucina para garantizar la estabilización de la película lagrimal y garantizar el efecto antimicrobiano (Heiting et al, 2021).

Párpados

La primera defensa del globo ocular son los párpados. Que están constituidos por tejido cutáneo fino anatómicamente hablando, lo que permite el rápido movimiento de desplazamiento del parpadeo. Está conformado por un epitelio queratinizado estratificado, que se caracteriza por ser impermeable funcionando como barrera mecánica contra agentes exógenos. Brinda una protección antimicrobiana al presentar flora saprofita, y presenta un pH ácido. Pérez Peralta y Bates Souza (2017) explicaron:

Funcionan como pliegues musculo- cutáneos que forman parte del tejido cutáneo facial. Donde sus principales funciones son:

- **Protectora:** protege al globo ocular de estímulos externos (lesiones, luz intensa, cuerpos exógenos, estimulación visual durante el sueño).
- **Lubricante:** permite la distribución de las lágrimas sobre la superficie ocular durante la acción del parpadeo.

Los párpados se constituyen de cuatro capas que son: piel, músculo orbicular, placas tarsales, conjuntiva palpebral (Pérez Peralta et al, 2017).

Pestañas

En funcionamiento con el párpado, las pestañas se encuentran invadas provocando el reflejo del parpadeo frente a estímulos mecánicos, evitando que agentes exógenos ingresen a la región ocular. Se hallan dispuestas en el borde libre del párpado en tres o cuatro hileras, miden de 8 a 12 mm y las superiores poseen una concavidad hacia arriba, mientras que las inferiores la tienen hacia abajo; lo que permite que las pestañas no entren en la hendidura palpebral ni tengan contacto con la superficie del globo ocular. En ciertos casos disfuncionales la disposición

correcta se ve modificada, y entonces se puede generar que las pestañas se dirijan hacia adentro y lastimen la superficie ocular. Un ejemplo es la distriquia, en esta afección el tratamiento depende del número y disposición de las pestañas afectadas, debido a que las pestañas crecen hacia adentro, provocando molestia al parpadear (Mendoza et al, 2021).

Glándulas de Meibomio

Las glándulas de Meibomio (GM) corresponden a una variante de las glándulas sebáceas ubicadas en las placas tarsales de los párpados superior e inferior. Son las responsables de sintetizar, secretar y activar una mezcla compleja de cera, ésteres de colesterol, triglicéridos y fosfolípidos que constituyen parte de la capa externa de la película lagrimal, fomentando la estabilidad y evitando su evaporación.

Las glándulas de Meibomio están constituidas por múltiples acinos secretores que contienen meibocitos, ductos laterales, un conducto central y un conducto excretor terminal que se apertura en el margen posterior del párpado. El párpado mayor se presenta una cantidad y volumen mayor de glándulas de Meibomio (30 a 40%), respecto del párpado menor.

La función de las GM está regulada por andrógenos, estrógenos, progestágenos, ácido retinoico, factores de crecimiento e hipotéticamente por neurotransmisores. Las GM producen lípidos polares y no polares. Los lípidos son secretados dentro de los conductos por medio de un proceso holocrino; la salida de la secreción sebácea se presenta en los orificios glandulares, los cuales se encuentran situados justo por delante de la unión mucocutánea del borde palpebral, y esto se produce debido a la contracción muscular durante el movimiento del párpado (Garza-León, et al 2018). En trabajos realizados por Mendoza y colaboradores (2021) reiteran que las glándulas de Meibomio excretan constantemente una secreción sebácea que se mezcla con la lágrima y juntas crean una superficie oleosa que impide que la película lagrimal se evapore con facilidad. Su secreción, junto con aquella de las glándulas de Zeiss (glándulas sebáceas conjuntivales), contribuye también a dar textura y lubricación a las pestañas (Baradaran et al, 2017).

Sistema lagrimal

El sistema lagrimal es un conjunto de estructuras que se encuentran en la órbita ocular y que se encargan de la producción y secreción de las lágrimas a la superficie ocular (Fig. 2).

El aparato lagrimal es uno de los mecanismos de protección del ojo que ayuda a eliminar desechos, microorganismos y cualquier cuerpo extraño gracias a la propiedad antibacteriana de la lágrima. Pérez Peralta y Bates Souza (2017) explicaron que el aparato lagrimal consta de tres porciones fundamentalmente diferentes:

- Sistema secretor: formado por las glándulas lagrimales, las cuales contribuyen a la formación de la lágrima.
- Sistema de distribución: mantiene la superficie ocular humectada a través del parpadeo.
- Sistema excretor: permite que las lágrimas fluyen desde el ojo hacia la nariz.

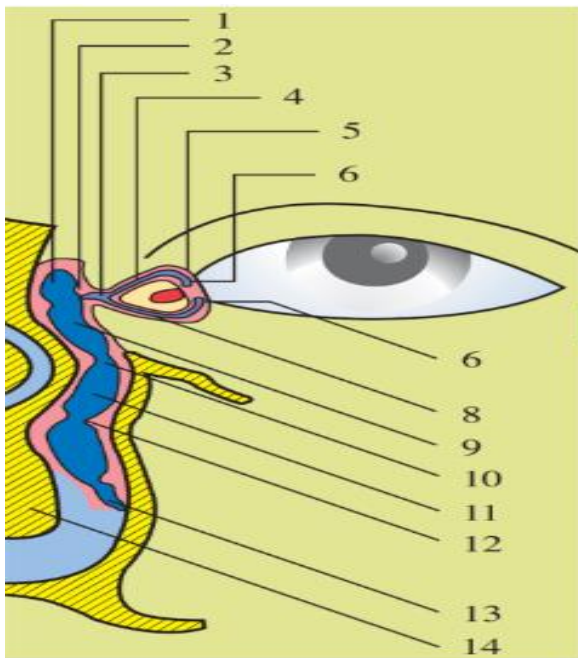


Fig. 2. Estructura anatómica del sistema lagrimal excretor. Componentes de la vía lagrimal (corte coronal): 1. Fondo del saco lagrimal. 2 Válvula de Rosenmiiller. 3. Seno de Maier. 4 Canaliculo lagrimal superior. 5. Válvula de Faltz. 6y 7. Puntos lagrimales superior e inferior (válvulas de Bochdaleck). 8. Canaliculo lagrimal inferior. 9. Cuerpo del saco lagrimal. 10. Válvula de Krause o seno de Artl.11. Conducto nasolagrimal.12. Válvula de Taillefer y válvula espiral de Hyrtl. 13 Válvula de Hasner (Horner, Bianchi o Craveilhier) o pliegue lagrimal (plica lacrimalis). 14.Cornete nasal inferior (Kanski, 2007).

Glándula lagrimal principal: se ubica en el ángulo supero-externo del techo orbitario. El producto de secreción es el componente acuoso o hídrico de la película lagrimal y contiene electrolitos, glucosa, aminoácidos, urea y proteína tiene dos porciones que se divide por la extensión lateral de la aponeurosis del músculo, estas son:

- Porción orbitaria: que se aloja en la dirección superior y externa de la órbita teniendo una forma y tamaño similar a una almendra y drenando su secreción por 10 o 12 conductillos que desembocan en el fondo de saco lagrimal superior.
- Porción palpebral: se aloja bajo el párpado superior por encima de la conjuntiva del fondo de saco superior, entre los conductillos de la porción glandular superior y desembocando asimismo en este fondo de saco. Es posible observar esta parte de la glándula a través de la conjuntiva con la eversión del párpado superior (Tapia –Vargas et al, 2023).

Película lagrimal

La película lagrimal es la interfaz entre el epitelio de la superficie ocular y el medio ambiente. Aunque se estima que el grosor del desgarro precorneal es de 3 μm (King-Smith et al., 2000), tiene una composición muy estricta que contiene agua, electrolitos, mucinas, proteínas y lípidos. Si se somete a estudios de cromatografía líquida-espectroscopia de masas (LC-MS) se obtendrá una detección de más de 1500 proteínas. La película lagrimal es una estructura mucosa hidratada (capa de moco secretor) cubierta por lípidos que se mueven sobre el glucocáliz en la superficie del epitelio (Fig. 3). La función biológica de las lágrimas se basa en la actividad de los constituyentes individuales (p. ej., factores de crecimiento). Con las actuales investigaciones se constata que las lágrimas funcionan como protector, para mantener la comodidad, prevenir infecciones, suprimir la inflamación, curar lesiones traumáticas y quirúrgicas, eliminar desechos y mantener una visión de alta calidad (Chiara et al, 2019).

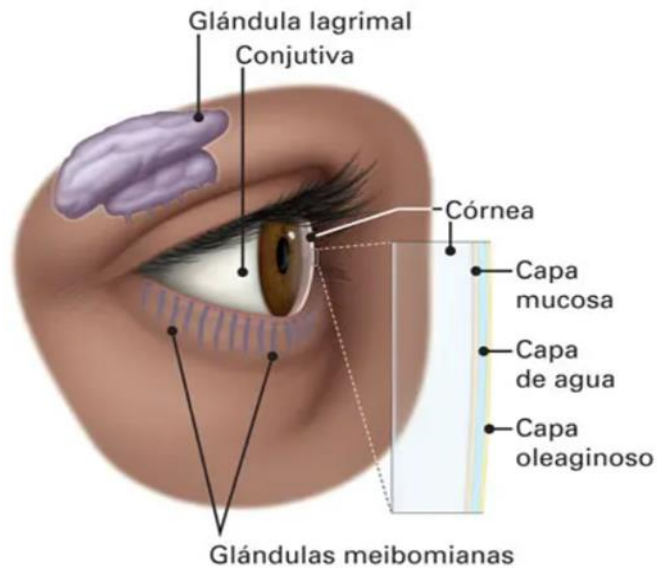


Fig. 3. Película lagrimal (Frank et al, 2015).

La película lagrimal se encuentra situada sobre la córnea como una cubierta protectora, tejido conjuntival bulbar y palpebral. Está conformado por tres capas: la capa lipídica, la capa acuosa y la capa mucosa. Algunas de sus muchas funciones son: brindar una superficie óptica regular para producir la refracción, posee una función mecánica, de defensa y de nutrición, por lo que si esta se ve alterada en su constitución o su volumen se desencadena una disfunción de la superficie ocular y traducirse en una afección de mayor impacto (Tabla 1). Las alteraciones también pueden deberse a la ingesta de medicamentos como antihistamínicos, antidepresivos, a agentes ambientales, al uso de aparatos electrónicos entre otros.

Tabla 1: Componentes y funciones de las capas de la lágrima (Masoudi et al, 2022).

Componentes y funciones principales de las capas de la lágrima			
ESTRUCTURA	ORIGEN	COMPONENTES PRINCIPALES	FUNCIONES
Capa lipídica	Glándulas de Meibomio	Esteres de colesterol Esteres de ceras	Evita la evaporación Proporciona una superficie ópticamente suave
Acuosa	Glándulas lagrimales	Agua Proteína Sales	Bacteriostática Limpieza del debris Mantenimiento de la hidratación epitelial
Capa mucosa	Células conjuntivales de goblet Glándulas de Moll y Krase	Glicoproteína	Convierte en hidrófila la superficie epitelial para que la capa acuosa la humecte

Pérez Peralta y Bates Souza (2017) explicaron que la capa más externa de la superficie ocular que forma la segunda línea de protección de la superficie ocular, posterior de los párpados. Se encuentra formada por tres capas: la lipídica externa, la acuosa central y la mucosa posterior, como se menciona en su composición general (Fig.4.). Concretando que las funciones de la película lagrimal se podían ordenar en:

- Óptica: permite mantener una superficie uniforme.
- Fisiológicas: favorece un ambiente húmedo para el epitelio corneal y conjuntival.
- Mecánica: protege la córnea y saco conjuntival contra desechos celulares y agentes extraños.
- Nutricional: brinda nutrientes y oxigenación al epitelio corneal.
- Antibacterial: disminuye la virulencia por acción de sustancias como la lisozima, que tiene por función la descomposición de la pared celular bacteriana y mediante la lactoferrina, interfiere en la captación de hierro de las bacterias, al mencionar que se puede desencadenar una “alteración de la superficie ocular” (ASO) se refiere a la diversidad de agentes que pueden generar enfermedades afectando a las diferentes estructuras de la superficie del ojo (fundamentalmente párpados, conjuntiva y córnea) (Rhee et al, 2022).

La película lagrimal (TF) es una película humectante compuesta que consta de una capa lipídica de la película lagrimal (TFLL) en la superficie del aire/lágrima y una lágrima acuosa subyacente (AT) colocada sobre el glucocáliz del epitelio corneal. Cuando algunas de las capas de la superficie se ven afectadas cuantitativa o cualitativamente, se produce una inestabilidad lo que conduce al síndrome del ojo seco (DES). DES es la enfermedad oftálmica de salud pública más prevalente que afecta la calidad de vida del 10-30% de la población humana en todo el mundo. En el DES las mucinas son cuantitativa o cualitativamente deficientes (normalmente por cambios en la proporción de O- y N-glicosilación o disminución de la glicosilación).

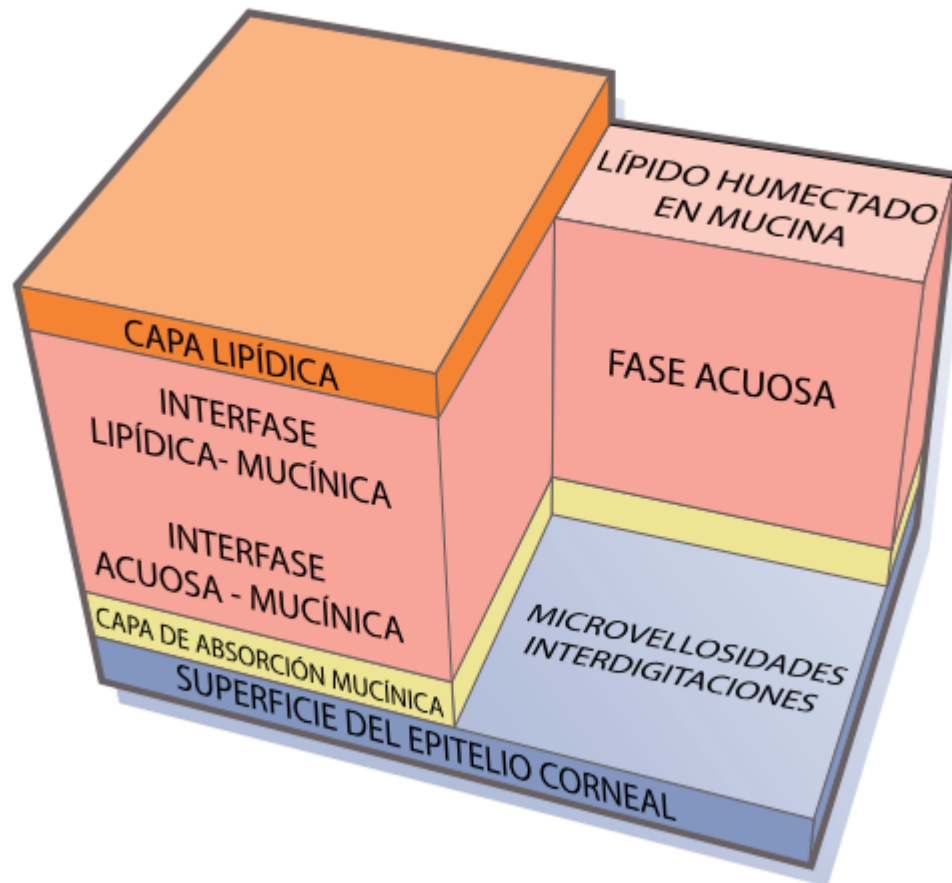


Fig. 4. Estructura de la película lagrimal (Masoudi et al, 2022).

Otros aspectos a considerar dentro de lo que es el mecanismo de funcionamiento de la película lagrimal es la propiedad de adelgazamiento por cizallamiento de las lágrimas humanas, estimuladas y no estimuladas. Presentan una viscosidad similar al agua y representa una solución coloidal no estructurada; esto significa que en el parpadeo sirve como fluido lubricante no viscoso que evita la fricción seca entre la parte posterior del párpado y la superficie del globo ocular. Por el contrario, cuando se dejan en reposo, se forma un gel ternario (viscosidad de hasta 9 cP) que resiste el adelgazamiento inducido por el menisco y agrega resistencia a la tracción. La humectabilidad de la superficie del epitelio corneal está determinada por la estructura intacta del glucocáliz y las mucinas asociadas a la membrana (MAM). La estabilidad de la película lagrimal (TF) protege el epitelio de la superficie ocular de la desecación y se garantiza mediante la cooperación entre los componentes de la superficie ocular, incluidos los constituyentes del TF y el epitelio de la superficie ocular. Por lo tanto, cuando esos componentes son insuficientes o están deteriorados, se produce la ruptura del TF que inicia el ojo seco (Georgiev et al, 2019).

Cualquier componente que se vea modificado de la película lagrimal afectará la estabilidad y la homeostasis de la película lagrimal. La calidad óptica de la imagen retiniana es el resultado del paso de la luz a través de las estructuras oculares. Entonces si la película lagrimal es el primer sistema que influye en el paso de la luz, la calidad óptica del ojo depende en gran medida de su homogeneidad. De acuerdo a las mediciones, dado que la película lagrimal tiene entre 6 y 20 micrones de espesor, siempre que el cambio en el espesor de la película lagrimal sea uniforme, esto solo tiene un efecto modesto en el poder de la córnea. Es por esto que, un cambio máximo de 20 micras en el radio de la película lagrimal producirá un cambio máximo de 0,10 dioptrías en la potencia de la córnea. Por otro lado, si la película lagrimal se vuelve irregular en espesor, pueden aparecer grandes variaciones en el radio de curvatura de la película lagrimal de manera localizada, lo que puede generar mayores variaciones en el poder dióptrico de la córnea. Por lo tanto, una disminución en el radio de 7,8 a 7,6 conduce a un aumento de 1,30 D en la potencia superficial (Li et al, 2020). Si a lo anterior sumamos lo ya comentado de

consecuencia de síndrome de ojo seco, el estado del paciente debe considerarse en una observación minuciosa en estado de enfermedad. Pero si ante esto se desconoce la intervención conveniente, por ejemplo, uso de fármacos para inhibir molestia, por mencionar un anestésico local, el estado con el que cuente la calidad de la lagrime sumará a ello el efecto producido por el uso del anestésico, porque a la vez deberá considerarse que tipo de anestésico aplicar, a que concentración y por qué razón. Y ello deberá estar indicado por un especialista u oftalmólogo, y ante ello el profesional de la salud deberá dar un seguimiento e indicaciones muy claras, evitando que el paciente pueda llegar a auto-medicarse el anestésico en algún otro momento.

Historia del anestésico

La anestesia tal como la conocemos hoy día, es originada según lo comenta Marín (2018) con el descubrimiento de la acción anestésica de la cocaína en la córnea, descrita en 1884 por el oftalmólogo Carl Koller (1857-†1944). Este descubrimiento posibilitó no sólo a una nueva era de cirugía ocular menos dolorosa, sino también a una nueva etapa de la cirugía en general.

Mientras, Carl Ferdinand Von Arlt (1812-†1887) dirigía la clínica de oftalmología de la facultad de Medicina en Viena. Von Arlt se quejaba de que la anestesia general en la década de 1880 la cual era poco funcional durante su uso en los procedimientos quirúrgicos oftalmológicos. Ocasionando efectos adversos como náuseas y vómitos, sin resolver en ese tiempo. Además, eso sumado al mal estado de los aparatos de anestesia que causaban interferencia física con el cirujano. Lo que orillaba a la mayoría de los cirujanos oculares a realizar las intervenciones sin ninguna anestesia.

Para el año de 1884, Koller ingresa en el laboratorio donde Gustav Gaertner experimentaba con ranas y le dio un frasco con polvos blanco, comentando: “Espero, y de hecho confío, que este polvo anestesiara el ojo de la rana”. Así lo hizo, depositando unas gotas inmersas en ese polvo, lo que, correspondida a cocaína sobre el globo ocular, constatando efectividad a intervalos de pocos

segundos, tocando con una aguja sobre la córnea, en lo que Gaertner no dudo años más tarde, en calificarlo como un momento histórico. Por lo que Koller plasmo el uso de una solución acuosa al 2%, aplicándolas en el ojo de conejos y perros obteniendo la insensibilidad al dolor en un tiempo de 30 segundos. Por lo que decide experimentar esta solución en sus propias corneas y las de sus amigos con idénticos resultados.

Entonces el 11 de septiembre de 1884, Koller decide realizar la primera cirugía oftalmológica aplicando cocaína como anestésico local en una paciente y días más tarde, presenta este descubrimiento en la conferencia de la Sociedad Oftalmológica de Alemania, en Heidelberg. Descubrimiento pionero de gran importancia donde Henry N. Noyes, presidente de la sociedad americana de oftalmología publica una nota sobre el uso de la cocaína, en octubre del 1884 en el registro médico de Nueva York. De ahí en lo subsecuente se apertura el desarrollo y seguimiento de anestésicos locales, regionales y generales (Marín, 2018).

Anestésicos locales

Se denomina anestésicos locales (AL) a aquellas sustancias químicas que bloquean la conducción del impulso nervioso, y producen insensibilidad reversible, en una región del cuerpo, sin alterar el estado de la conciencia (Tabla.2.).

Tienen por función modificar la permeabilidad iónica, propiciando un bloqueo reversible de la conducción de los impulsos en las fibras nerviosas mediante la estabilización de la membrana, evitando la despolarización. Al impedir la apertura de los canales de Na^+ se crea el efecto, dentro de un estado de polarización completa, evitando la conducción al Na^+ , con lo que se impide la despolarización y propagación del impulso nervioso. Con el bloqueo iónico de membrana se propicia el bloqueo de conducción a nivel de nervio periférico, y a nivel del neuro-eje los anestésicos locales bloquean los canales iónicos de Na^+ , K^+ y Ca^{++} en la asta posterior medular.

Químicamente hablando, los anestésicos son bases débiles y están formados por un anillo aromático, generalmente bencénico (el que atribuye las cualidades

lipofílicas); una amina terciaria (que produce el carácter hidrofílico) y una cadena intermedia que une la amina básica con el anillo aromático y presenta un enlace de tipo éster o amida, clasificando los anestésicos locales en amino ésteres y amino amidas (Collado-Chagoya, et al, 2023).

Tabla 2: Características de los anestésicos locales. (Collado-Chagoya, et al, 2023)

Anestésico local	Tipo	Potencia relativa	Lipofilia relativa	PK	Latencia minutos	Duración (horas)	Vida media	Concentración	Dosis máxima
Bupivacaína	A	12	28	8.1	20-30	6-8	L: 2-3.5 h	0.25-0.5	360-720
Articaína	A	12	38.6	7.8	5	3-4	M: 2 h	1-1.5	500
Rupivacaína	A	10	2.8	8	20-30	4-6	L:2.5 h	0.5-1	360-720
Mepivacaína	A	2	0.8	7.6	10-20	2-3	M:0.5-2 h	0.5-2	300
Lidocaína	A	2	2.9	7.9	10-20	1-2	M:0.5-2 h	0.5-2	500
Etidacaína	A	14	140	7.7	5	2	L:1.5-2	5-7.5	150
Clorprocaína	E	1	0.6	9.1	9	0.5-1	C:0.1 h	1-3	800
Procaína	E	1	0.6	8.9	10	0.7-1	C:0.1 h	1-2	750
Tetracaína	E	12	80	8.5	15	3-5	L: 2.5 h	0.25-1	300

Se debe considerar que la administración de un anestésico local aplicando una sola punción alrededor de un nervio, un plexo o en un espacio en específico presenta un tiempo de efecto limitado. El pretender prolongar la duración del efecto, aumentando la dosis de anestésico local no es una opción recomendable debido a que aumenta el riesgo de toxicidad, daño neurológico, etc. Si se utiliza el catéter percutáneo en el nervio, plexo o espacio fascial tendrá una tasa de fracaso del 20-50% por migración, obstrucción o rotura del catéter. El porcentaje de éxito de la

analgesia, dependerá de la manera adecuada de aplicación, realizada por un profesional del área, lo que reduce la tasa de error (Fernández et al, 2023).

Dentro de los principios activos disponibles se tiene una diferencia química que los clasifica en:

- Ésteres: tetracaína, procaína, clorprocaína, benzocaína, cocaína, entre otras. Las cuales son inestables en solución, y en el plasma son metabolizados por la pseudocolinesterasa y otras esterases plasmáticas. Un ejemplo producto de su hidrólisis es el ácido paraaminobenzoico (PABA), que le atribuye un alto poder de hipersensibilización.
- Amidas: prilocaína, mepivacaína, lidocaína, bupivacaína, ropivacaina, etidocaína, Se caracterizan por ser estables en solución y metabolizables en el hígado. La incorporación de este grupo de anestésicos genero un incremento notable de la seguridad en todas las intervenciones donde se utilizan anestésicos locales (Barletta et al, 2019).

Las propiedades farmacocinéticas que caracterizan y categorizan a los anestésicos son la liposolubilidad, la unión a proteínas plasmáticas y la constante de disociación (pKa).

Con ello, se sabe que la liposolubilidad condiciona la potencia del anestésico. Entre más liposoluble es un anestésico, más potente se define su efecto y; su facilidad de unión con las proteínas plasmáticas condiciona la duración de acción sea más larga; y por último la constante de disociación condiciona el tiempo de latencia. Quiere decir que, mientras sea más similar al pH fisiológico, menos tiempo de latencia tendrá. A pesar de ello, si se aumenta la dosis, la concentración y el volumen de la solución que se administra, disminuye el tiempo de latencia y el bloqueo resulta más intenso y con un tiempo de duración más largo.

Respecto a lo anterior, se puede señalar entonces, que la absorción depende de la dosis del fármaco y de la vascularización del tejido, dependiente de la vía de administración: 1. Intravenosa, 2 traqueal, 3 intercostal, 4 paracervical, 5 epidural, 6 plexo braquial, 7 ciática, 8 subcutánea.

Y la distribución del fármaco dependerá como ya se mencionó de sus características fisicoquímicas, del coeficiente de liposolubilidad, de la unión a proteínas plasmáticas y la constante de disociación.

Los anestésicos locales atraviesan las barreras hemato encefálica y placentaria por difusión simple. El metabolismo y la eliminación del fármaco dependen de la estructura química. Entonces la pseudocolinesterasa plasmática hidroliza los fármacos con enlace de tipo éster. Si se presenta deficiencia de pseudocolinesterasa existe predisposición a acumular el fármaco y causar toxicidad; y por otro lado los fármacos con enlace de tipo amida se metabolizan en el hígado. La eliminación de los metabolitos se hace por la orina en mayor proporción y en menor medida por las heces (Nestor et al, 2022).

Preparados comerciales

Las formas nativas de los anestésicos locales se presentan en forma de sales de hidrocloreuro con un pH de 6, esto explica la sensación de escozor y quemazón que se produce al infiltrarlos como respuesta a este pH. Cuando llevan vasoconstrictor (adrenalina) el pH es de 4-5,5, debido a agentes estabilizantes del vasoconstrictor, lo cual disminuye las sensaciones de molestia.

Es importante considerar el manejo y uso de las concentraciones que se manejan. Si se tiene una concentración al 1%, habla de que en 100 ml hay 1 g, y en 10 ml de la solución se tienen 100 mg del anestésico. Si se requiere preparar una concentración en mg/ml se debe multiplicar el tanto por ciento por 10: si se requiere al 2% se deberá tener 20 mg/ml de la solución, y así de manera secuencial.

La dosificación varía de acuerdo al tipo de anestésico, el peso del paciente, a su estado de enfermedad, vía de administración etc. (Whelan et al, 2014).

Efectos adversos de la anestesia local

Los efectos adversos a anestésicos locales son frecuentes, dependen del agente anestésico, de su potencia, de la presencia o no de vasoconstrictor y las propiedades farmacocinéticas propias de cada individuo. Este tipo de efectos adversos pueden clasificarse como efectos adversos locales y efectos adversos sistémicos.

Locales: se puede manifestar como edema, inflamación y daño en nervios periféricos. Las reacciones de hipersensibilidad (RH) a anestésicos locales (AL) son raras y representan menos del 1% de todos los tipos de reacciones adversas a AL son en orden de frecuencia encontradas en procedimientos dentales, seguidos de cirugías menores, anestesia espinal y bloqueo nervioso regional. Dos tipos de reacciones alérgicas a AL han sido reconocidos: reacciones tipo I (inmunológicamente mediadas por IgE) y reacciones tipo IV (inmunológicamente mediadas por células T). Las RH tipo I son de tipo inmediatas y son caracterizadas por la liberación de histamina y otros mediadores químicos (leucotrienos, bradicininas y las prostaglandinas) y la subsecuente aparición de síntomas sistémicos (urticaria, angioedema, broncoespasmo, depresión cardiovascular). Las RH tipo IV son de tipo tardío y son mediadas celularmente por linfocitos T desarrolladas después de 24 horas a la exposición al fármaco lesiones cutáneas características (dermatitis contacto, exantema maculopapular (Lirk et al, 2021).

Los anestésicos locales más asociados con las RH son los tipo éster siendo el metabolito activo y potencial epítipo alérgico el ácido paraaminobenzoico que cuenta estructura química estructuras similares a los parabenos (metil parabenos y propil parabenos), por lo cual existe el riesgo de sensibilización primaria mediante reactividad cruzada a sustancias portadoras de parabenos (cremas, maquillajes, conservadores y de forma orgánica en los arándanos) y por ende la presentación de reacción adversa del medicamento (RAM) en una primera exposición al fármaco. Se sospecha al componente metaxileno como el posible epítipo alérgico de los

anestésicos locales del grupo amida (excepto articaína), componente también encontrado en otros fármacos como antirretrovirales, anti arrítmicos, antidiarreicos, ofrecen por ende un riesgo de sensibilización primaria por reactividad cruzada y del mismo modo la presentación de RAM en una primera exposición al fármaco.

El método diagnóstico de alergia a anestésicos locales es mediante los estudios *in vivo* por pruebas cutáneas, pruebas intradérmicas en el caso de RH tipo I, pruebas de parche en el caso de RH tipo IV ofreciendo un valor predictivo negativo de 97% en el caso de pruebas cutáneas. Se considera estándar de otro el reto farmacológico subcutáneo, queda reservado ante dudas diagnósticas o pruebas *in vivo* y pruebas *in vitro* negativas (Collado-Chagoya, et al. 2021).

Aunque hay muchos anestésicos tópicos disponibles, su infiltración intraocular es pobre, con base en base en su diseño para anestesiar la superficie externa del ojo y la conjuntiva. Las innovaciones más actuales en oftalmología han exigido la inyección de fármacos a través de la pared del ojo y, en particular, del aspecto interno de la parte plana. Algunos fármacos anestésicos locales son demasiado tóxicos para ser administrados por inyección. Su uso se limita a la aplicación tópica en los ojos (Sharifi et al, 2013). Un ejemplo son la lidocaína, procaina y mepivacaína los cuales se usan comúnmente para cirugía ocular, y se en combinación con más anestésicos locales para prolongar la duración del efecto. El médico u oftalmólogo debe estar consciente de la acción tóxica sistémica potencial cuando ocurre una absorción rápida desde el sitio de la inyección, con dosificación excesiva, o después de inyección intravascular inadvertida (Long et al, 2022).

El uso de gotas oftálmicas anestésicas tópicas por instilación para el control del dolor después de una cirugía o una lesión traumática sigue siendo controvertido. Numerosos informes han documentado los peligros del uso prolongado, Zetlaoui en su trabajo realizado en el año 2020, en el uso de anestésicos locales previo a cirugía y posterior a esta, mencionan la importancia de que el paciente siga la recomendación del profesional de aplicación del anestésico en los tiempos marcados, garantizando la seguridad del paciente y las condiciones quirúrgicas, de

lo contrario estas se ven afectadas (Zetlaoui, 2022). Sornoza y colaboradores en su trabajo realizado acerca del uso de anestésicos en cirugía, hace mención de las recomendaciones que se señalan al paciente cuidando que posterior a esta, no se abuse del uso del anestésico (Sornoza et al, 2022). Se han documentado casos de ulceración corneal asociados con el retraso en la cicatrización de heridas con el uso de anestésicos tópicos, en el trabajo realizado por Jiahue en el año 2020 se hace mención del daño corneal que se produce (Jiayue et al, 2020), que concuerda con lo que señala Guerrero y colaboradores en su trabajo realizado en el año 2020, en el que refiere que el uso prolongado de anestésicos oftálmicos afecta la córnea provocando previamente síndrome de ojo seco además de producir alergia (Guerrero et al, 2020). Un mecanismo propuesto para el retraso en la cicatrización de heridas incluye la interrupción de los filamentos citoplásmicos que ayudan a sanar y reepitelizar las células a través de las heridas de la córnea (Shaw et al, 2016). A pesar de los riesgos conocidos del uso prolongado y el potencial de abuso, se ha demostrado que las concentraciones diluidas utilizadas durante períodos breves aumentan la comodidad del paciente y reducen el uso de narcóticos.

Se han reportado estudios experimentales de periodos cortos prescritos de anestésicos tópicos, aplicados en lesiones traumáticas como en pacientes posquirúrgicos. Actualmente, algunas prácticas de oftalmología ya han buscado reducir el dolor posoperatorio de la queratomileusis *in situ* asistida por láser (LASIK) y la queratectomía fotorreceptiva (PRK) con concentraciones diluidas de proparacaína (Bello et al, 2019).

La anestesia ocular tópica forma parte de la oftalmología desde hace más de un siglo. Los fármacos más utilizados en la actualidad son la proparacaína, la tetracaína, el benoxinato (oxibuprocaína), la cocaína y la lidocaína. Aunque generalmente se toleran bien, todos estos pueden ser tóxicos, particularmente cuando se abusa de ellos. Las toxicidades más comunes son en la superficie ocular, pero el abuso puede causar infiltrados corneales profundos, ulceración e incluso perforación. Afortunadamente, los efectos secundarios sistémicos son raros. La cocaína es única por su mayor incidencia de efectos secundarios sistémicos y alto

potencial de abuso, los cuales impiden su uso clínico. Cuando se usan apropiadamente, todos estos medicamentos son notablemente seguros. Por lo general, no se prescriben para uso doméstico, ya que se puede esperar que el abuso prolongado de estos medicamentos provoque complicaciones graves. al 0,05% durante un tiempo limitado (Fong et al, 2019). Se han realizado estudios acerca del potencial, efectos y toxicidad de los diversos anestésicos oculares, la seguridad de las instilaciones de cada uno, para mejorar el uso y aplicación.

Los cinco anestésicos oftálmicos tópicos que se usan con más frecuencia son la tetracaína, proparacaína, el benoxinato (oxibuprocaína), la lidocaína y la cocaína, que generalmente se usan para la anestesia tópica antes de una cirugía ocular o durante los exámenes oculares en la clínica (Delbeke et al, 2022). A diferencia de los agentes anestésicos inyectados, que pueden estar asociados con una serie de complicaciones potencialmente peligrosas para la vista o incluso mortales.

En el trabajo realizado por Zhang y colaboradores en el 2020, señalan que la proparacaína es menos potente que la tetracaína. Y que indistintamente del anestésico ocular tópico usado puede ser tóxicos para la córnea en uso no indicado (Zhang et al, 2022).

Los pacientes con síntomas oculares suelen acudir a los médicos generales u oftalmólogos (Mahan et al, 2023), y un estudio estima que representan aproximadamente el 1,4 % de todas las presentaciones. Uno de los síntomas más comunes es el dolor, el cual, asociado a enfermedades o lesiones que afectan la córnea, puede ser severo. Las gotas anestésicas (AL) tópicas (locales) se pueden usar de manera segura durante períodos cortos para el control del dolor después de una abrasión corneal o la extracción de un cuerpo extraño corneal (Fraser et al, 2019). Entonces la anestesia local debería considerarse sin problemas de seguridad importantes, pequeños o nulos, y de gran utilidad para el profesional del cuidado de los ojos. (González et al, 2023). También en la adaptación de lentes de contacto, el uso de anestesia tópica durante la adaptación (CL) se señala clínicamente seguro, mejora la comodidad de uso y evita el dolor (Gill et al, 2017). Las gotas oftálmicas

anestésicas tópicas inducen aumentos y disminuciones de CT en cada ubicación de la córnea (Sanchis et al, 2013).

Los oftalmólogos y médicos de hoy, pueden hacer uso de medicamentos tópicos para el tratamiento de una amplia variedad de trastornos oculares. Los anestésicos oculares tópicos juegan un papel vital en el diagnóstico y tratamiento de enfermedades oculares. Los anestésicos oculares tópicos se han considerado generalmente seguros si son prescritos por un profesional de la salud visual, y por periodos de tratamiento cortos. La prescripción equilibrada para diagnósticos específicos además de un control clínico cuidadoso de los efectos del tratamiento puede minimizar los riesgos. Sin embargo, es probable que el uso arbitrario de estos medicamentos implique una alteración en el riesgo/beneficio. Los anestésicos locales restringen la velocidad de migración de las células epiteliales corneales al dañar las microvellosidades epiteliales corneales superficiales. También pueden tener un efecto tóxico directo sobre los queratocitos del estroma. Se han descrito infiltrados en anillo en relación con el abuso de anestésicos tópicos. Pueden ocurrir mecanismos patológicos tales como desequilibrio inmunológico, irritativo, tóxico, deposición acumulativa, fotoinmunológico o fototóxico y microbiano. Los tejidos oculares o anexiales pueden responder a estas agresiones manifestando cambios cutáneos que incluyen conjuntivitis papilar, folicular, queratinizante o cicatrizante; queratitis ulcerosa, vascularizante o cicatrizante; hiperpigmentación o hipopigmentación; y complicaciones infecciosas. El uso desordenado de gotas oftálmicas tópicas y la falta de seguimiento de la prescripción son factores comunes en la predisposición al abuso de estos agentes en los países en desarrollo (Zhan et al, 2018). Uno de los anestésicos locales por instilación que se menciona más utilizado en diversas concentraciones es la tetracaína.

Tetracaína

Indicaciones. La tetracaína es un anestésico local de clase es un éster amino de acción prolongada. Desde 1930 los médicos lo han utilizado para una variedad de propósitos, actualmente se utiliza como anestésico oftálmico tópico para

procedimientos que requieren procedimientos con un tiempo corto de revisión en la superficie del ojo, oídos y nariz. La Organización Mundial de la Salud (OMS) enlista la tetracaína como un fármaco esencial y económico en comparación con otros anestésicos locales que se tienen actualmente.

Mecanismo de acción. La tetracaína funciona mediante el bloqueo de los canales de sodio intracelulares. Una vez que se encuentre en su forma no ionizada pasa a través de la membrana de la bicapa lipídica y se disocia en su forma ionizada (catión/ácido conjugado), posteriormente se conjuga a la subunidad alfa del canal de sodio (Na). La tetracaína actúa como un inhibidor alostérico del canal de sodio, cuando se encuentra en el estado activado abierto; por lo tanto, el fármaco se une y se activa con mayor rapidez cuando se utiliza un canal de sodio/potasio para un nervio en particular. El bloqueo se puede realizar en tres nódulos sucesivos de Ranvier a lo largo de un axón para que se deteriore la conducción nerviosa. La entrada de sodio se evita durante este proceso, lo que detiene la despolarización celular y el desarrollo de cualquier potencial de acción (Castro et al, 2021).

- La dosificación para algunas indicaciones comunes para la formulación oftálmica (como el uso más común) incluye lo siguiente:
- Extracción de cuerpo extraño corneal: 1 a 2 gotas en el ojo afectado cada 5 a 10 minutos por 1 a 3 dosis. Este régimen también se puede usar para retirar las suturas.
- Anestesia oftálmica breve (tonometría o procedimientos cortos de córnea/conjuntiva): 1 a 2 gotas en los ojos antes de comenzar el procedimiento.
- Anestesia oftálmica prolongada (p. ej., extracción de cataratas u otros procedimientos prolongados): 1 a 2 gotas en el(los) ojo(s) afectado(s) cada 5 a 10 minutos por 3 a 5 dosis.
- Para la anestesia dérmica local, la tetracaína también está disponible en una crema tópica combinada con lidocaína. Se aplica sobre la piel intacta de 20 a 60 minutos antes de los procedimientos dérmicos superficiales (Stringer et al, 2022). Existen muchos laboratorios que fabrican la tetracaína, por mencionar:

La tetracaína (PONTI OFT® 5 mg/mL), es un éster amino de acción prolongada, es más potente que la procaina. El inicio de la anestesia comienza 30 segundos después de su aplicación y persiste por 15 minutos o más. La duración de la anestesia está determinada principalmente por la vascularidad del tejido, por lo tanto, será mayor en la córnea normal y menor en la conjuntiva inflamada (Vademécum, 2015).

Precauciones generales de la tetracaína.

“El uso prolongado de soluciones anestésicas tópicas puede resultar en daño tóxico al epitelio corneal” como ya se había mencionado, el epitelio se regenera cada 7 días al presentar daños. El uso prolongado de la tetracaína ocasiona que el epitelio no se pueda regenerar tan fácilmente; puede retrasar el tiempo de cicatrización al inhibir la mitosis, predisponiendo así a la aparición de epitelopatía punteada superficial, infiltrados, estromales úlceras o infecciones corneales. Por lo anterior, este producto debe ser usado exclusivamente bajo vigilancia del médico tratante. (Vademécum, 2015).

El uso de la tetracaína y diversos estudios experimentales han abierto la puerta al uso de un medicamento prometedor y económico que antes se consideraba fuera del alcance de los pacientes después del alta del servicio de urgencia (Ufberg et al, 2014). Además de lo anterior, es necesario el abordaje experimental en población mexicana para tener datos precisos del impacto de afectación de este medicamento si no se encuentra indicado por un profesional del área, haciendo hincapié a la población de las repercusiones que traerá ello.

Los ancianos parecen tener un riesgo desproporcionadamente mayor de toxicidad si se utilizan los anestésicos locales de manera indiscriminada por ser una población vulnerable (Waldinger et al, 2020).

Por lo anterior, es necesario realizar diversos estudios integradores de factores que muestren la diversidad de repercusiones que pueden presentarse, si se hace uso descontrolado sin prescripción médica en el uso de la tetracaína de manera deliberada. Existen diversos indicadores que se deben monitorear para precisar que

el instilador a utilizar es seguro, o que considera un nivel bajo de afectación o probabilidad de efecto secundario agresivo.

Técnicas para la evaluación de película lagrimal

El estudio de la película lagrimal se puede realizar a través de diferentes métodos. La lámpara de hendidura es la pieza clave en cuanto a instrumentación. Para observar las estructuras y la integridad de la película lagrimal, se requieren aumentos altos y una óptica excelente, empleando la reflexión especular y el fenómeno de interferencia de colores asociado. Para el estudio de la película lagrimal, hay numerosas y variadas técnicas, que continúan en desarrollo y expansión, particularmente en investigación clínica. La valoración de la película lagrimal se puede dividir en dos áreas: el estudio del volumen lagrimal o cantidad y el de la estabilidad de la lágrima o calidad (Herbaut et al, 2019):

Cantidad lagrimal

- Test Schirmer

Desde su introducción en 1903, el test Schirmer ha sido ampliamente utilizado en la práctica clínica para valorar la producción de lágrima. Ha habido grandes críticas sobre la efectividad de esta técnica, que ha sido bien documentada en la literatura. La naturaleza invasiva de esta técnica causa un reflejo lagrimal excesivo y de ahí un que la falta de sensibilidad y repetitividad limita el valor de la prueba en la práctica clínica. Es la prueba más fácil, rápida y menos cara para valorar la producción lagrimal.

La técnica consiste en colocar una tira de 5 mm de papel absorbente, doblado en su parte final, en el margen del párpado inferior. Lo más comúnmente utilizado son las tiras de Schirmer, que incluye tiras de papel absorbente de 35 mmx 55mm. La longitud mojada a partir del doblado se mide en milímetros después de 5 minutos. Una lagrima normal debería producir una longitud humecta de más de 15mm (Stevens, 2011).

- Test de hilo de rojo fenol

Este método de valorar la cantidad de lagrima, tiene la ventaja de ser menos invasivo que el test de Schirmer, al utilizar un hilo doble impregnado de tinte rojo fenol. El rojo fenol es sensible al pH y cambia de amarillo a rojo cuando se moja de la lagrima, debido a la naturaleza alcalina de la lagrima (pH 7.4).

Para llevar a cabo esta prueba, se coloca la parte final rugosa de un hilo de 70mm de longitud en el lado temporal del saco conjuntival inferior. Se pide al paciente que cierre los ojos y se saca el hilo al cabo de 15 segundos. La longitud del cambio de color del hilo-que indica la longitud del hilo mojado por la lagrima-se mide en milímetros. La longitud mojada debería estar entre 9mm y 20 mm. Valores menores de 9mm han demostrado estar correlacionados con síntomas subjetivos de sequedad (Saleh et al, 2006).

Calidad de la lágrima

La dificultad para estudiar la calidad de la película lagrimal está en desarrollar un sistema para observar de forma fiable una estructura transparente.

- BUT con fluoresceína

Tradicionalmente el tiempo de ruptura lagrimal se ha medido tiñendo la lagrima con fluoresceína para ayudar a la observación y visualización de la película lagrimal teñida bajo la luz azul cobalto. El uso adicional de un filtro amarillo "Wratten" mejora además la observación de la fluoresceína. El tinte se aplica, generalmente humectando con solución salina la tira impregnada de fluoresceína, y después sacudiendo el exceso de líquido y tocando con suavidad la conjuntiva inferior con la tira. No se recomienda utilizar una gota de solución de fluoresceína de mínimo al 1 o 2 por ciento, ya que una sola gota puede aumentar más de tres veces el volumen lagrimal original, causando una excesiva desestabilización de la película lagrimal.

Un BVUT de 20 segundos se considera un valor normal de estabilidad de la película lagrimal, aunque en la literatura se han reportado rangos amplios.

- Verde de Lisamina

Mientras que la fluoresceína resalta la pérdida de las células epiteliales, otros tintes, como el verde de Lisamina o el rosa de bengala, resaltan las células desvitalizadas o muertas. A diferencia de la rosa de Bengala, el verde de Lisamina tiene la ventaja de no causar irritación en los pacientes con ojo seco. Un ojo normal mostrara tinción con verde de Lisamina. El uso de un filtro exento de rojo (Wratten 25) ayuda en la observación de está tinción (Begley et al, 2022).

- Tiempo de rotura no invasivo

Esta es la medida en segundos, del tiempo que transcurre entre el último parpadeo completo y la aparición de la primera discontinuidad en la película lagrimal. Una fase de pre-ruptura conocida con el tiempo de adelgazamiento lagrimal (TTT), también se puede observar con algunas técnicas. El estudio de la película lagrimal implica las estructuras adyacentes. Este estudio deberá realizarse mediante la lámpara de hendidura con iluminación difusa.

- Lámpara de hendidura

El biomicroscopio también conocido como lámpara de hendidura, es un instrumento muy versátil en la práctica clínica. Su amplio rango de magnificación, su sistema de iluminación variable y sus ilimitados ángulos de observación lo hace un instrumento indispensable para la observación de las estructuras oculares. Indispensable para la evaluación de la adaptación de los lentes de contacto, es usado como una herramienta en el diagnóstico y monitoreo de las anomalías del segmento anterior y sus anexos oculares.

El biomicroscopio o lámpara de hendidura tiene dos componentes básicos:

- Un microscopio (sistema de observación) y un sistema de iluminación (la lámpara propiamente dicha)
- El sistema de iluminación proporciona una fuente de luz precisa y variable, la cual también contiene filtros como azul de cobalto (filtro Wratten #47 que es utilizado como filtro “excitador ”) que se utiliza para aumentar el contraste de

la fluoresceína, un filtro verde o luz anheritra (libre del color rojo) que tiene la finalidad de aumentar el contraste de los vasos sanguíneos y un filtro difusor que se utiliza para crear una dispersión homogénea de la luz sobre el segmento anterior del globo ocular. En el sistema de iluminación encontramos un espejo, que en algunos modelos puede ser rotatorio, controles para regular la altura, el ancho, y la posición de la hendidura. El microscopio o sistema de observación nos proporciona una imagen estereoscópica con diferentes poderes de magnificación (Sharanjeet et al, 2016).

La magnificación del microscopio puede variar desde 7x a 40x y se divide en tres tipos de magnificación:

- a) Magnificación Baja (7x a 10x) usualmente utilizada para realizar una vista general del segmento anterior.
- b) Magnificación Media (16x a 25x) y es mayormente utilizada para observar capas de la córnea y cristalino.
- c) Magnificación Alta (30x a 40x) y es de mucha ayuda para observar detalles.

Una desventaja de utilizar magnificación alta es la disminución del campo visual, por este motivo si se va empezar a evaluar al paciente se debe empezar con una magnificación baja para tener un campo amplio de observación.

El biomicroscopio nos permite adicionar algunos accesorios como son:

- Un Tonómetro de Goldmann para medir la presión intraocular (PIO)
- Un Lente de Hruby que es un lente planocóncavo que tiene un poder de 58 dioptrías (D) y lentes de +78 D y +90 D para realizar oftalmoscopia indirecta
- Un lente de Goldmann de tres espejos (Gonioscopio) el cual nos permite evaluar el ángulo de la cámara anterior.

- También nos permiten el uso de cámaras fotográficas y video, lo que la convierte en una herramienta valiosa en la documentación de los registros del paciente.

El sistema de observación, que básicamente son los oculares, deben ser calibrados para dar al especialista una visión nítida y una acomodación relajada (Masmali et al, 2016). El uso de la lámpara de Hendidura permite medir el tiempo de ruptura lagrimal (TBUT), que se evalúa utilizando el microscopio de lámpara de hendidura (Shimizu et al, 2023)

VII. METODOLOGÍA

Se realizó un estudio observacional, descriptivo, prospectivo y transversal Se reclutaron 30 personas voluntarias (60 ojos) que aceptaron participar en el estudio después de haberles explicado el protocolo del estudio y los procedimientos a realizar. Pacientes de 21 a 50 años con ojos sanos (y se obtuvo el consentimiento informado por escrito de todos los pacientes). El factor de inclusión fue el tiempo de ruptura lagrimal mayor a siete segundos. El estudio se realizó en un gabinete optométrico ubicado en Romita, Guanajuato durante el periodo de marzo de 2023-abril de 2023.

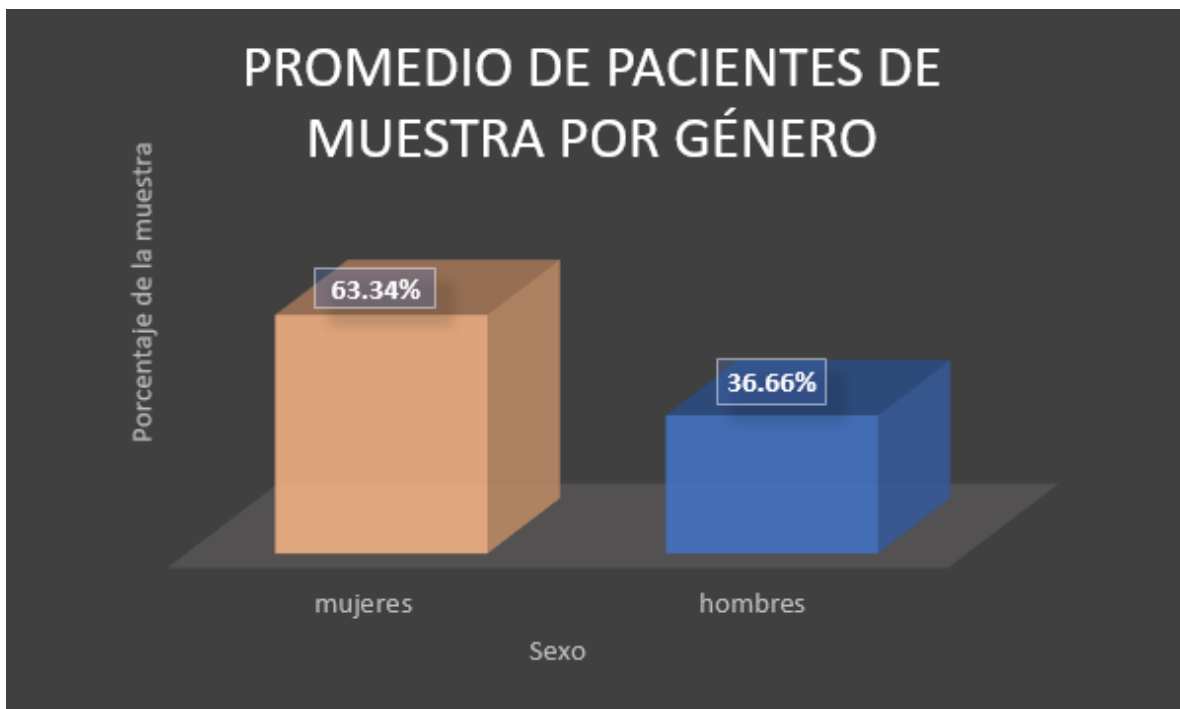
Los criterios de exclusión fueron pacientes menores a 21 años y pacientes mayores a 50 años, pacientes con síndrome de ojo seco, pacientes usuarios de lentes de contacto, pacientes con ectasias corneales, pacientes con infecciones oculares, pacientes post operatorios, pacientes que estén llevando tratamientos dermatológicos. La variable fue el tiempo de ruptura en lagrimal (BUT).

Se evaluó el tiempo de ruptura de lagrimal previo a la instalación del anestésico local (PONTI OFT® 5 mg/mL), se utilizaron tiras de fluoresceína (VistaGlo®) e hipromelosa (5 mg/mL) en una lámpara de hendidura (marca Visionstar®) con aumentos de 16X y filtro azul cobalto. Se colocaron dos gotas de anestésico local (PONTI OFT®5 mg/mL) y se dejó transcurrir 3 minutos tras la instilación, posteriormente se evaluó el tiempo de ruptura lagrimal. Se colocaron 2 gotas y se

dejó transcurrir otros tres minutos y nuevamente se evaluó el tiempo de ruptura de lagrimal mediante la prueba BUT, y se obtuvo la media de los datos correspondientes. Se utilizó la lámpara de Hendidura para medir el tiempo de ruptura lagrimal (TBUT) (Shimizu et al, 2023).

VIII. RESULTADOS

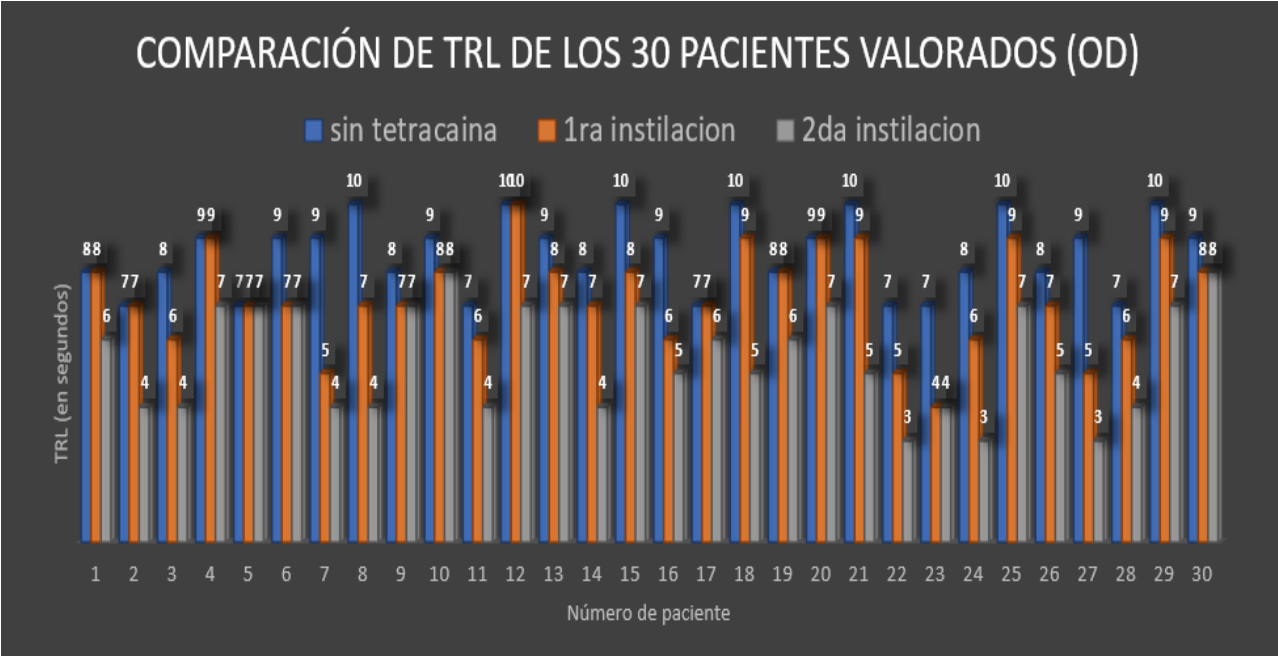
En el presente trabajo se estudiaron un total de 30 pacientes, el rango de edad de pacientes fue de entre 21 a 50 años teniendo una edad promedio de 34 años. En cuanto al género, fueron evaluados 19 pacientes del sexo femenino y 11 masculino.



Grafica 1. Promedio de pacientes de muestra por género (Fuente propia, 2023).

Fueron evaluados 19 pacientes femeninos dando un promedio de 63.34% de la muestra y 11 masculinos dando un promedio de 36.66 % de la muestra (Grafica 1.).

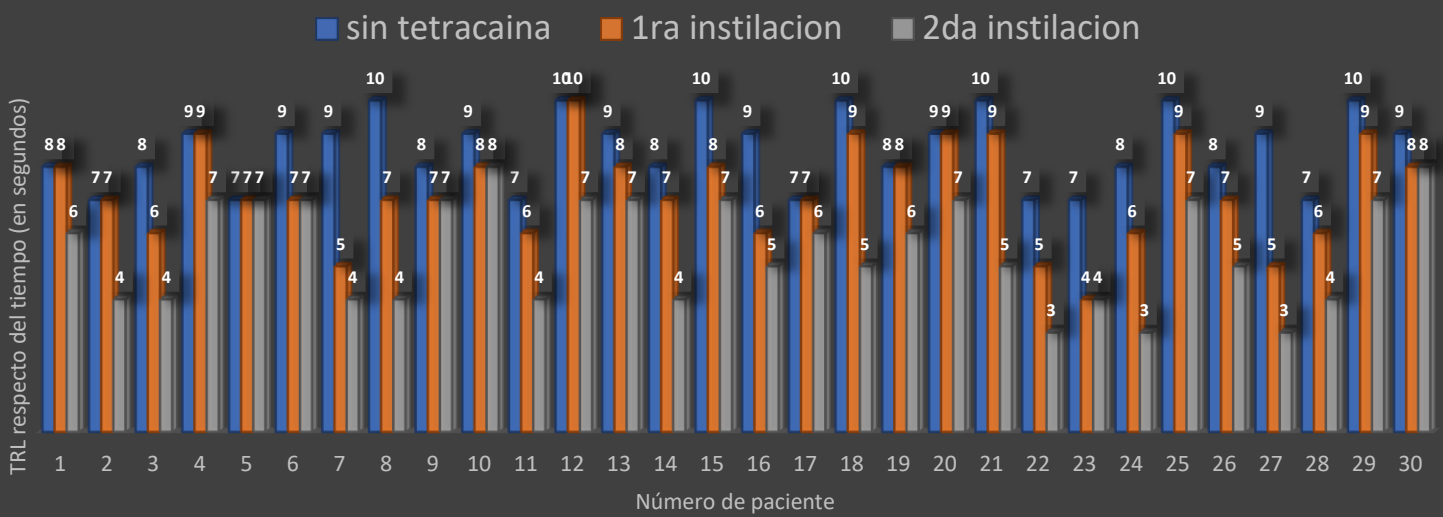
Después de la instilación con la tetracaína se presentó una disminución en el TRL del OD en cada paciente, el cual siguió disminuyendo en la segunda instilación de la tetracaína mostrando el cambio esperado respecto del tiempo de ruptura lagrimal quedando de 5.5 en el ojo derecho (respecto de la media) (Grafica 2).



Grafica 2. TRL (tiempo de ruptura lagrimal) promedio con y sin tetracaína en los 30 pacientes muestra del OD (Fuente propia, 2023).

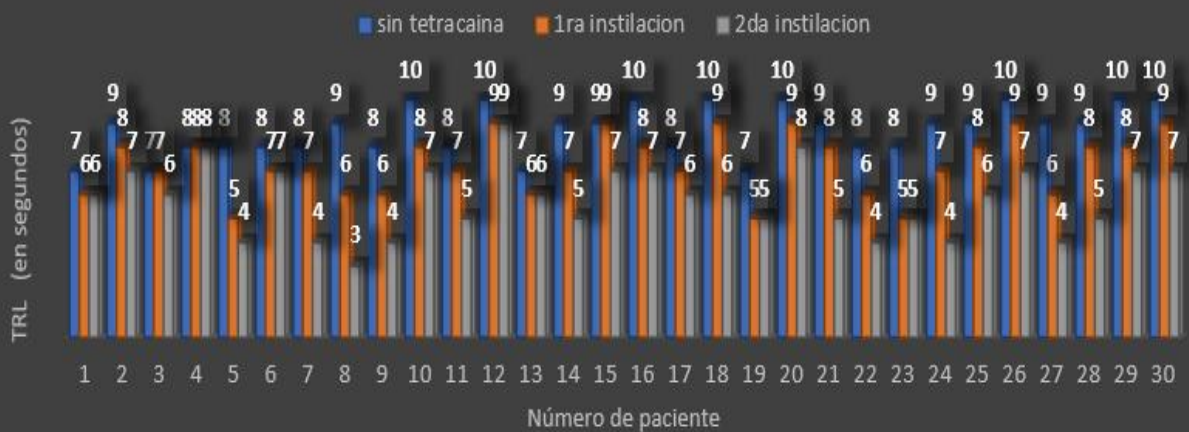Se observó una disminución en el TRL del OD en cada paciente después de la instilación de la tetracaína, el cambio más significativo fue en la segunda instilación

COMPARACIÓN DE TRL DE LOS 30 PACIENTES VALORADOS (OD)

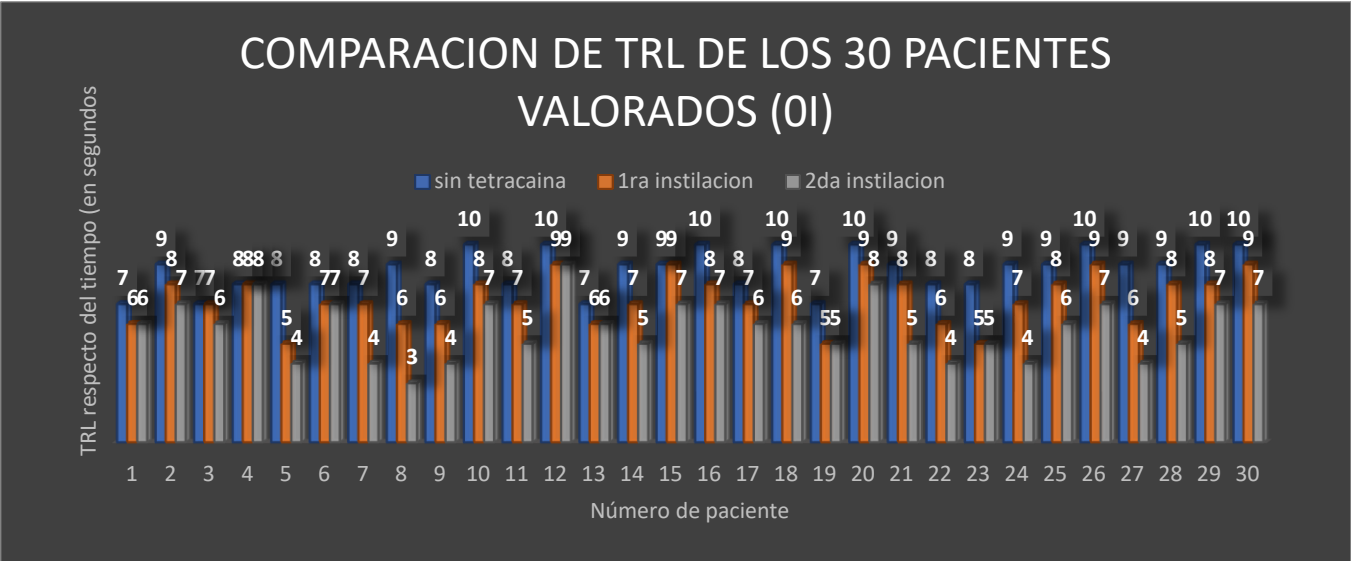


de la tetracaína mostrando el cambio esperado respecto del tiempo de ruptura lagrimal quedando de 5.8 en el ojo izquierdo (respecto de la media) (Grafica 3)

COMPARACION DE TRL DE LOS 30 PACIENTES VALORADOS (OI)

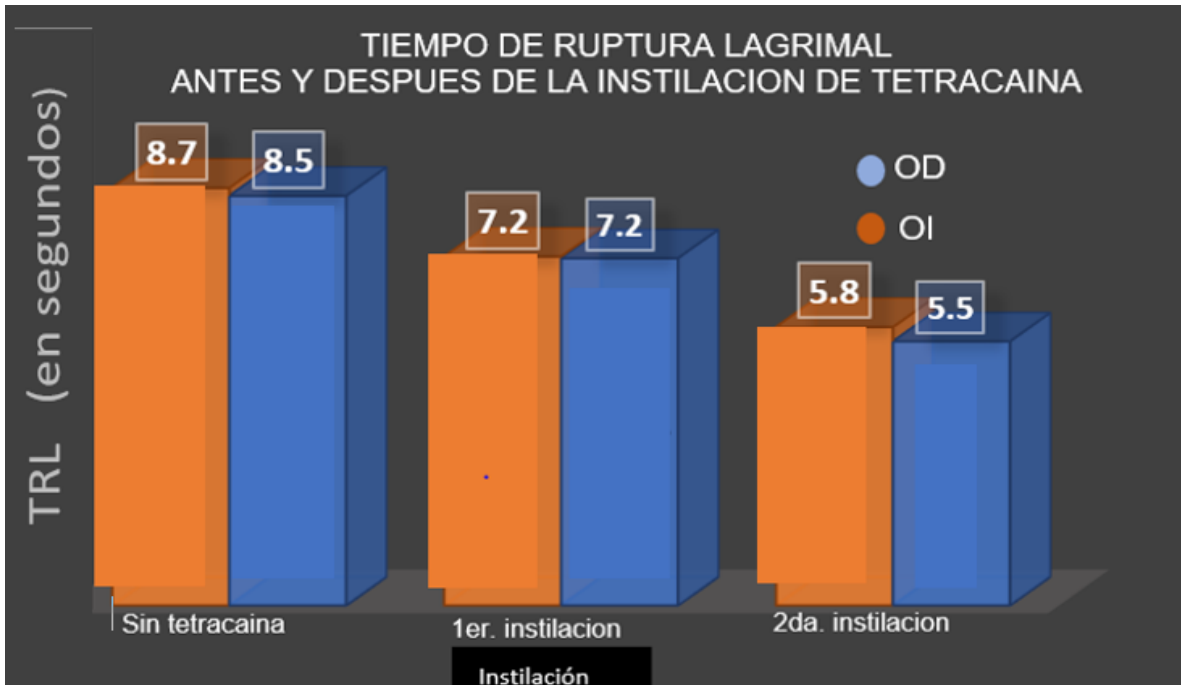


Grafica 3. Comparación del TRL (tiempo de ruptura lagrimal) del OI (Fuente propia, 2023).



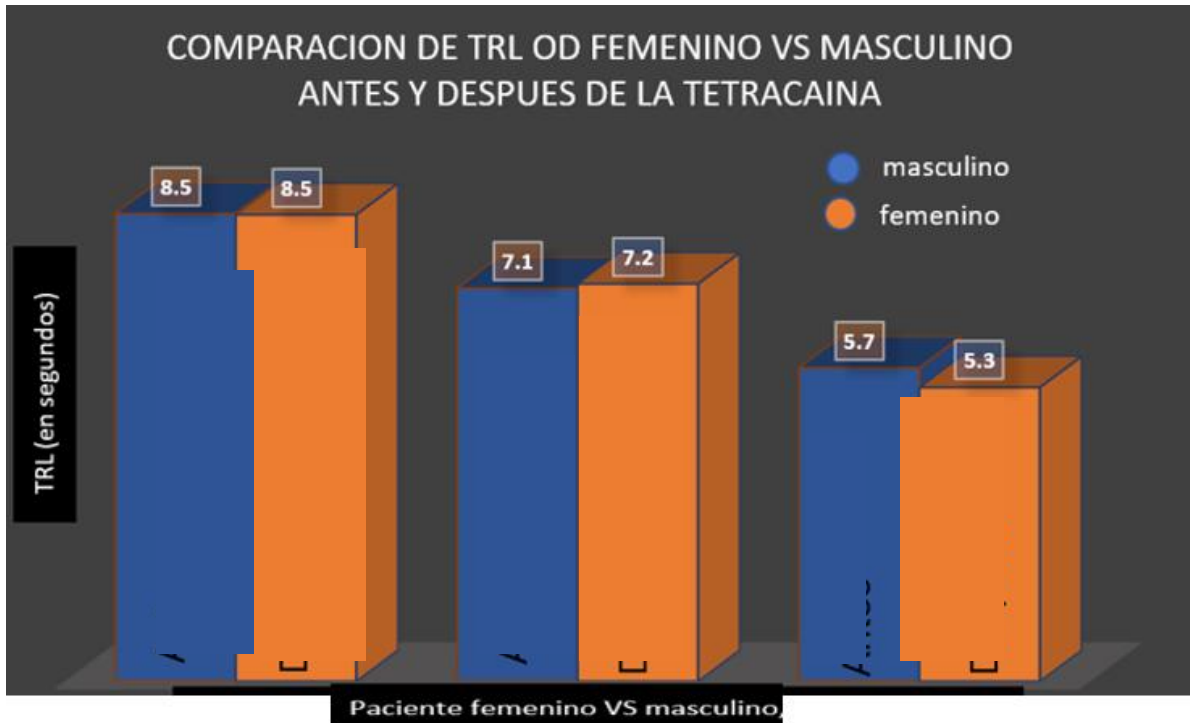
Grafica 3. Comparación del TRL (tiempo de ruptura lagrimal) del OI (Fuente propia, 2023)

El promedio del tiempo de ruptura lagrimal antes del uso de la tetracaína fue de OD 8.5 segundos, y en OI se encontró un promedio de 8.7 segundos. En la primera instilación el promedio de OD fue de 7.2 segundos y en OI fue de 7.2 segundos. En la segunda instilación el promedio de OD fue de 5.5 segundos y en OI de 5.8 segundos (Grafica 4).



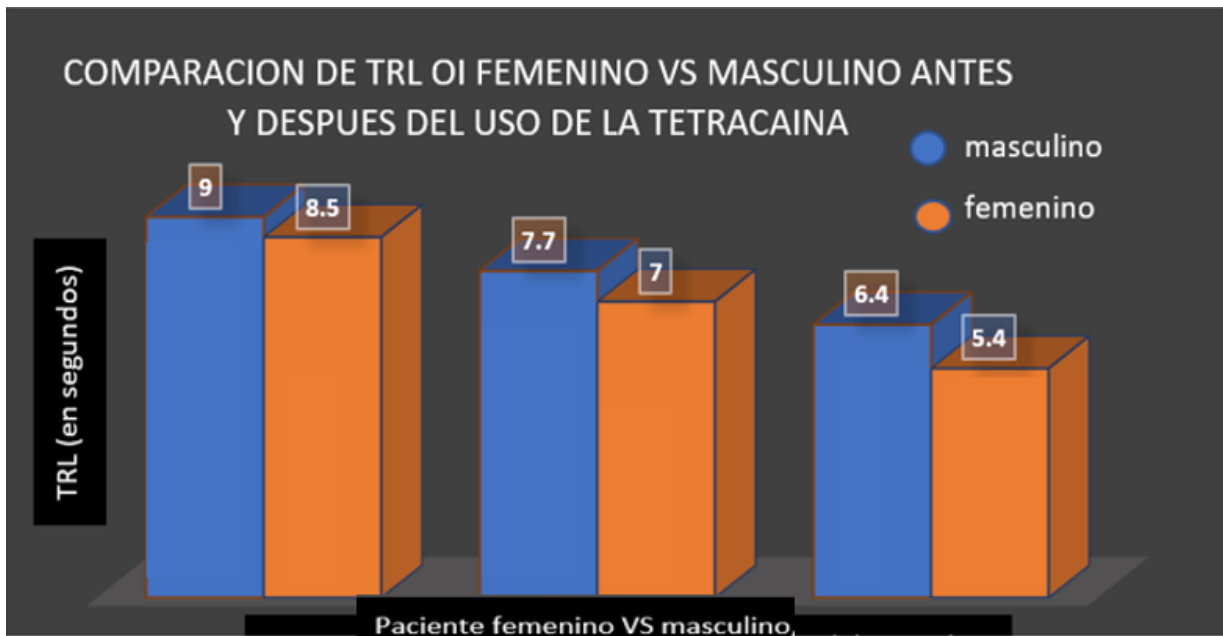
Grafica 4. TRL (tiempo de ruptura lagrimal) promedio con y sin tetracaína en los 30 pacientes muestra de OD y OI (Fuente propia, 2023).

El promedio del tiempo de ruptura lagrimal antes del uso de la tetracaína fue de OD femeninos de 8.5 segundos y masculinos de 8.5 segundos sin presentar diferencias entre ellos. Después del tiempo de ruptura lagrimal después de la primera instilación de tetracaína en femeninos de 7.2 segundos y en masculinos de 7.1, teniendo como resultado un mínimo promedio del tiempo de ruptura lagrimal después de la segunda instilación de tetracaína en femeninos de 5.3 segundos y en masculinos de 5.5 segundos. Se puede observar una diferencia mínima, tanto en femeninos como en masculinos en el tiempo de ruptura lagrimal disminuye después de la tetracaína (Grafica 5).



Grafica 5. TRL (tiempo de ruptura lagrimal) promedio con y sin tetracaína de OD, comparando femenino y masculino (Fuente propia, 2023).

El promedio del tiempo de ruptura lagrimal antes del uso de la tetracaína fue de 8.5 segundos en femeninos y 9.0 segundos en masculinos, presentando una diferencia mínima entre ellos. El promedio del tiempo de ruptura lagrimal después de la primera instilación de tetracaína en femeninos es de 7.0 segundos y en masculinos de 7.7 segundos, teniendo una diferencia mínima. Y el promedio del tiempo de ruptura lagrimal después de la segunda instilación de tetracaína en femeninos es de 5.4 segundos, y en masculinos de 6.4 segundos, teniendo una diferencia de 1 segundo. Pero se puede medir tanto en femeninos como en masculinos que el tiempo de ruptura lagrimal disminuye con el uso de la tetracaína (Grafica 6).



Grafica 6. TRL (tiempo de ruptura lagrimal) promedio con y sin tetracaína de OI comparando femenino y masculino (Fuente propia,2023).

De acuerdo a lo referido en la tabla 3. Obteniendo la media de los datos obtenidos, por tipo de evaluación evaluada (hombres y mujeres). Se puede observar que el tiempo de ruptura lagrimal previo a la primera instilación Vs primera instilación de tetracaína en mujeres presentó una disminución respecto del tiempo de ruptura lagrimal de 1.5 segundos. Y el tiempo de ruptura lagrimal de la película lagrimal en los hombres respecto de la primera evaluación presentó una disminución de 1.35 segundos. Para la segunda instilación con tetracaína en los hombres existe una diferencia de 1.35 segundos respecto de la primera instilación. Y en las mujeres la diferencia enmarcada entre el tiempo de ruptura lagrimal de la primera y segunda instilación con tetracaína es de 1.74 segundos.

Tabla 3. Comparativo de TRL entre sexo masculino y femenino, primera y segunda instilación. (Fuente propia,2023).

Tiempo de ruptura lagrimal (TRL)	Femenino		Masculino	
	OD	OÍ	OD	OÍ
Sin instilación	8.5	8.5	8.5	9.0
1ra instilación	7.2	7.0	7.1	7.7
2da instilación	5.3	5.4	5.7	6.4

IX. CONCLUSIONES

En el presente trabajo al evaluar el efecto de la instilación de tetracaína 5 mg/mL en la calidad lagrimal *in vivo*, se concluye que hay una disminución de la TRL desde la primera instilación con tetracaína: en mujeres disminuyo 1.4 segundos y en hombres 1.35 segundos. En la segunda instilación disminuye el TRL 1.75 segundos en mujeres y en hombres 1.35 segundos. Por lo que, se presenta una disminución del tiempo de ruptura lagrimal por la instilación de tetracaína de 5mg/ml, desde la primera aplicación en la población evaluada, que se mantiene con la repetitividad de cada aplicación. Lo que demuestra una necesidad importante de comunicar a los pacientes del uso adecuado de tetracaína, la cual debería ser prescrita por profesionales de la salud y la venta restringida por receta médica, para evitar repercusiones oculares desde la primera instilación.

La información acerca del uso y efectos secundarios o colaterales de la tetracaína por instilación en población mexicana de manera experimental *in vivo* es limitada. Por lo que la presente investigación muestra un aporte importante al evaluar el efecto de la tetracaína por instilación en la ruptura de la película lagrimal en la población del estado de Guanajuato.

X. RECOMENDACIONES

Considerando la importancia que tiene esta investigación y en función de los resultados obtenidos, se formulan algunas sugerencias tanto para el gremio optométrico como el área de oftalmología, esto con la finalidad de lograr una mayor conciencia en el uso de la tetracaína en los gabinetes y considerar o hacer énfasis en la necesidad de aumentar los estudios experimentales. Para ello se sugieren las siguientes recomendaciones:

- 1.- Se requiere realizar estudios experimentales del uso de la tetracaína por instilación a diferentes concentraciones evaluando el efecto en el TRL.
2. Al gremio optométrico que decida en un futuro realizar una investigación relacionada al tiempo de ruptura lagrimal se sugiere la valoración del epitelio corneal con el test de rosa de bengala y/o verde de Lisamina para señalar las células conjuntivales dañadas.
- 3.- Durante esta investigación se crearon nuevas inquietudes sobre el uso de aparatos electrónicos y el tiempo de ruptura lagrimal, ya que es un determinante por la falta de parpadeo y a la vez estimulación de la glándula lagrimal al estar frente a un aparato electrónico (celular, tablet y/o computadora). Por lo que se considera un tema necesario de estudio.
- 4.- Se requiere realizar evaluaciones del tiempo de ruptura lagrimal en adultos jóvenes y adultos mayores en población mexicana, para correlacionar como se ve alterado el TRL, respecto de la edad cronológica.

XI. BIBLIOGRAFÍA

1. Cumsille. (2019). Manual de Oftalmología. Santiago de Chile, Universidad de Chile, 2020, p. 32, libros.uchile.cl/files/presses/1/monographs/1104/submission/proof/2/. Accessed 19 Apr. 2023.
2. Baradaran-Rafii, A., Eslani, M., Haq, Z., Shirzadeh, E., Huvard, M. J., & Djalilian, A. R. (2017). Current and Upcoming Therapies for Ocular Surface Chemical Injuries. *The ocular surface*, 15(1), 48–64. <https://doi.org/10.1016/j.ito.2016.09.002>.
3. Díaz, Alejandro. "Evaluación de La Cantidad Y Calidad de La Película Lagrimal Y Su Asociación Con La Exposición a Agentes Citostáticos En El Personal Clínico Del Servicio de Oncología Del Hospital Naval Almirante Nef." 2018, p. 100, opac.pucv.cl/pucv_txt/txt-5500/UCC5972_01.pdf. Consultado el 16 de abril 2023.
4. Pucchio, A., Pur, D. R., Dhawan, A., Sodhi, S. K., Pereira, A., & Choudhry, N. (2023). Anesthesia for ophthalmic surgery: an educational review. *International ophthalmology*, 43(5), 1761–1769. <https://doi.org/10.1007/s10792-022-02564-3>
5. Miranda, Rosa. "Portal Del Medicamento (Trastornos Visuales Asociados al Uso de Fármacos)." [Www.saludcastillayleon.es](http://www.saludcastillayleon.es), 2021, www.saludcastillayleon.es/portalmedicamento/en/noticias-destacados/destacados/trastornos-visuales-asociados-uso-farmacos. Consultado el 16 de abril 2023.
6. Mora Villate, M. A., Bernal Méndez, J. D., Bernal Méndez, J. D., Paneso Echeverry, J. E. y Paneso Echeverry, J. E. (2016). Anatomía quirúrgica del

ojo: Revisión anatómica del ojo humano y comparación con el ojo porcino. *Morfología*, 8(3), 21–44.

<https://revistas.unal.edu.co/index.php/morfologia/article/view/62493>

7. Kanski, J.J., 2007. *Oftalmología clínica*, (Ed.) Elsevier España, pp.29.
8. PLM. “Restaurando la Salud a Través Del Conocimiento”. PLM Latinamerica, 2023, www.medicamentosplm.com/peru/Home/productos/ponti_ofteno_solucion_ofthalmica/585/101/63016/172. Consultado el 15 de abril. 2023.
9. Mendoza Aldaba, Isis Isadora y Teresa I. Fortoul. (2021). “Síndrome de Ojo Seco.” *Revista de La Facultad de Medicina de La UNAM*, pp. 46 a 54.
10. Perez, L., & Bates, M. (2017). *Patología ocular del segmento anterior* (1.ª ed., Vol. 1) [Impresa]. Universidad autónoma de México.
11. Gonzalez, V. H., Wirta, D. L., Uram, M., Schupp, A., Widmann, M., & Novack, G. D. (2023). Two Randomized, Double-masked, Placebo-controlled Studies of the Local Anesthetic Effect of Articaine Ophthalmic Solution. *Clinical ophthalmology* (Auckland, N.Z.), 17, 1357–1365. <https://doi.org/10.2147/OPHTH.S409241>
12. Lirk, P., Hollmann, M. W., & Strichartz, G. (2018). The Science of Local Anesthesia: Basic Research, Clinical Application, and Future Directions. *Anesthesia and analgesia*, 126(4), 1381–1392. <https://doi.org/10.1213/ANE.0000000000002665>
13. Heiting, Gary. “La Conjuntiva Del Ojo.” <https://www.allaboutvision.com/Es/Anatomia-Ocular/Conjuntiva/>, All About Vision, 26 Jan. 2021.
14. Raue Wiechers D (2015). *El ojo: estructura y función*. Wiechers E(Ed.), *Oftalmología en la práctica de la medicina general*, 4e. McGraw Hill.

15. Marin, Juan Manuel. "Historia de La Anestesia Local I." *Terapia Neuralgia.life*, Derechos reservados, 15 Feb. 2018, terapianeural.life/historia-de-la-anestesia-local-i/. Consultado el 20 de febrero de 2023.
16. Sharifi A, Naisiri N, Shams M, Sharifi M, Sharifi H. Adverse Reactions from Topical Ophthalmic Anesthetic Abuse. *J Ophthalmic Vis Res*. 2022 Nov 29;17(4):470-478. doi: 10.18502/jovr.v17i4.12297. PMID: 36620720; PMCID: PMC9806309.
17. Frank J., Holly. (2015). La película lagrimal: una parte del ojo pequeña pero altamente compleja. *Archivos de la Sociedad Española de Oftalmología*, 80(2), 67-68. Recuperado en 01 de agosto de 2023, de http://scielo.isciii.es/scielo.php?script=sci_arttext&pid=S0365-66912005000200002&lng=es&tlng=es.
18. Gill, F. R., Murphy, P. J., & Purslow, C. (2017). Topical anaesthetic use prior to rigid gas permeable contact lens fitting. *Contact lens & anterior eye : the journal of the British Contact Lens Association*, 40(6), 424–431. <https://doi.org/10.1016/j.clae.2017.07.005>
19. Li, J., Ma, J., Hu, M. et al. Evaluación del espesor de la capa lipídica de la película lagrimal en pacientes con disfunción de las glándulas de Meibomio a diferentes edades. *BMC Ophthalmol* 20 , 394 (2020). <https://doi.org/10.1186/s12886-020-01667-8>
20. Fong PY, Shih KC, Lam PY, Chan TCY, Jhanji V, Tong L. Role of tear film biomarkers in the diagnosis and management of dry eye disease. *Taiwan J Ophthalmol*. 2019 Sep 12;9(3):150-159. doi: 10.4103/tjo.tjo_56_19. PMID: 31572651; PMCID: PMC6759547.
21. Georgiev, Georgi As., Petar Eftimov y Norihiko Yokoi. 2019. "Contribución de las mucinas a las propiedades físicas de la película lagrimal: una actualización moderna" *International Journal of Molecular Sciences* 20, no. 24: 6132. <https://doi.org/10.3390/ijms20246132>

22. Upadhyay, Ichhpujani, Solanki, Abhilasha. (2022). Tendencias recientes en agentes anestésicos y técnicas de anestesia oftálmica. *Journal of Anesthesiology Clinical Pharmacology*: 13 de julio de 2022. | DOI: 10.4103/joacp.joacp_555_21
23. Nestor, C. C., Ng, C., Sepulveda, P., & Irwin, M. G. (2022). Pharmacological and clinical implications of local anaesthetic mixtures: a narrative review. *Anaesthesia*, 77(3), 339–350. <https://doi.org/10.1111/anae.15641>
24. Sharifi, A., Sharifi, H., Karamouzian, M., Mokhtari, M., Esmaeili, H. H., Nejad, A. S., & Rahmatian, M. (2013). Topical ocular anesthetic abuse among Iranian welders: time for action. *Middle East African journal of ophthalmology*, 20(4), 336–340. <https://doi.org/10.4103/0974-9233.120023>
25. Delbeke, H., Casteels, I., & Joossens, M. (2022). The Effect of Topical Anesthetics on 16S Ribosomal Ribonucleic Acid Amplicon Sequencing Results in Ocular Surface Microbiome Research. *Translational vision science & technology*, 11(3), 2. <https://doi.org/10.1167/tvst.11.3.2>
26. Masmali, A. M., Al-Shehri, A., Alanazi, S. A., Abusharaha, A., Fagehi, R., & El-Hiti, G. A. (2016). Assessment of Tear Film Quality among Smokers Using Tear Ferning Patterns. *Journal of ophthalmology*, 2016, 8154315. <https://doi.org/10.1155/2016/8154315>
27. Begley, C. G., Caffery, B., Nelson, J. D., & Situ, P. (2022). The effect of time on grading corneal fluorescein and conjunctival lissamine green staining. *The ocular surface*, 25, 65–70. <https://doi.org/10.1016/j.jtos.2022.05.003>
28. Stevens S. (2011). Schirmer's test. *Community eye health*, 24(76), 45.

29. Fraser, R., Walland, M., Chan, E., & Crock, C. (2019). Topical anaesthetic in the treatment of corneal epithelial defects: What are the risks?. *Australian journal of general practice*, 48(8), 504–506. <https://doi.org/10.31128/AJGP-09-18-4709>
30. Barletta, M., & Reed, R. (2019). Local Anesthetics: Pharmacology and Special Preparations. *The Veterinary clinics of North America. Small animal practice*, 49(6), 1109–1125. <https://doi.org/10.1016/j.cvsm.2019.07.004>
31. Castro Medina, Maria Teresa. Evaluación de Los Síntomas Y Signos de La Superficie Ocular Durante El Uso de Lentes de Contacto Mensuales. 24 de mayo de 2020
32. Ufberg, J. W., & Karras, D. J. (2014). Dogma challenged: tetracaine for corneal abrasions?. *Academic emergency medicine : official journal of the Society for Academic Emergency Medicine*, 21(4), 467–468. <https://doi.org/10.1111/acem.12359>
33. Sornoza Briones, I. M., Plaza López, J. J., Mieles Ochoa, D. R., Mosquera Tejena, B. L., Hermida Menéndez, E. C., & Molina Barrezueta, E. A. (2020). Tipos de anestésicos suministrados a pacientes sometidos a cirugía. *RECIAMUC*, 3(4), 362-375. Recuperado a partir de <https://www.reciamuc.com/index.php/RECIAMUC/article/view/453>
34. Chiara Posarelli, Andrea Passani, Marzia Del Re, Stefano Fogli, Mario Damiano Toro, Antonio Ferreras, and Michele Figus.
35. P.J. Zetlaoui. (2020). Anestesia en cirugía oftalmológica. *Anestesia-Reanimación*. 46 (1). 1-15. ISSN 1280-4703. [https://doi.org/10.1016/S1280-4703\(19\)43279-9](https://doi.org/10.1016/S1280-4703(19)43279-9).
36. Saleh, T. A., McDermott, B., Bates, A. K., & Ewings, P. (2006). Phenol red thread test vs Schirmer's test: a comparative study. *Eye (London, England)*, 20(8), 913–915. <https://doi.org/10.1038/sj.eye.6702052>
37. *Journal of Ocular Pharmacology and Therapeutics*. Sep 2019.381-387. <http://doi.org/10.1089/jop.2018.0151>

38. Labetoulle, M., Benitez-Del-Castillo, J. M., Barabino, S., Herrero Vanrell, R., Daull, P., Garrigue, J. S., & Rolando, M. (2022). Artificial Tears: Biological Role of Their Ingredients in the Management of Dry Eye Disease. *International journal of molecular sciences*, 23(5), 2434. <https://doi.org/10.3390/ijms23052434>
39. Bello, C., van Rensburg, A., Meineri, M., & Luedi, M. M. (2019). Eye Drops: Must-Knows for Anesthesiology and Perioperative Care. *A&A practice*, 13(4), 155–157. <https://doi.org/10.1213/XAA.0000000000001043>
40. Shimizu, E., Ishikawa, T., Tanji, M., Agata, N., Nakayama, S., Nakahara, Y., Yokoiwa, R., Sato, S., Hanyuda, A., Ogawa, Y., Hirayama, M., Tsubota, K., Sato, Y., Shimazaki, J., & Negishi, K. (2023). Artificial intelligence to estimate the tear film breakup time and diagnose dry eye disease. *Scientific reports*, 13(1), 5822. <https://doi.org/10.1038/s41598-023-33021-5>
41. Shih, K. C., Lam, K. S., & Tong, L. (2017). A systematic review on the impact of diabetes mellitus on the ocular surface. *Nutrition & diabetes*, 7(3), e251. <https://doi.org/10.1038/nutd.2017.4>
42. Waldinger, R., Weinberg, G., & Gitman, M. (2020). Local Anesthetic Toxicity in the Geriatric Population. *Drugs & aging*, 37(1), 1–9. <https://doi.org/10.1007/s40266-019-00718-0>
43. Wong, H. L., Poon, S. H. L., Bu, Y., Lo, A. C. Y., Jhanji, V., Chan, Y. K., & Shih, K. C. (2021). A Systematic Review on Cornea Epithelial-Stromal
44. Homeostasis. *Ophthalmic research*, 64(2), 178–191. <https://doi.org/10.1159/000509030>

45. Long, B., Chavez, S., Gottlieb, M., Montrief, T., & Brady, W. J. (2022). Local anesthetic systemic toxicity: A narrative review for emergency clinicians. *The American journal of emergency medicine*, 59, 42–48. <https://doi.org/10.1016/j.ajem.2022.06.017>
46. Zhan, C., Santamaria, C. M., Wang, W., McAlvin, J. B., & Kohane, D. S. (2018). Long-acting liposomal corneal anesthetics. *Biomaterials*, 181, 372–377. <https://doi.org/10.1016/j.biomaterials.2018.07.054>
47. Bello, C., van Rensburg, A., Meineri, M., & Luedi, M. M. (2019). Eye Drops: Must-Knows for Anesthesiology and Perioperative Care. *A&A practice*, 13(4), 155–157. <https://doi.org/10.1213/XAA.0000000000001043>
48. Jiayue, Wang, Hernández Silva, Juan Raúl, Hernández Ramos, Heidy, Ramos López, Meisy, & Fu, Qiang. (2020). Development of anesthesia in Ophthalmology. *Revista Cubana de Oftalmología*, 33(3), e872. Epub 02 de noviembre de 2020. Recuperado en 24 de septiembre de 2023, de http://scielo.sld.cu/scielo.php?script=sci_arttext&pid=S0864-21762020000300014&lng=es&tlng=en.
49. Hashemi, H., Heydarian, S., Hooshmand, E., Saatchi, M., Yekta, A., Aghamirsalim, M., Valadkhan, M., Mortazavi, M., Hashemi, A., & Khabazkhoob, M. (2020). The Prevalence and Risk Factors for Keratoconus: A Systematic Review and Meta-Analysis. *Cornea*, 39(2), 263–270. <https://doi.org/10.1097/ICO.0000000000002150>
50. Fernández Martin, M. T., Alvarez Lopez, S., & Aldecoa Alvarez-Santullano, C. (2023). Role of adjuvants in regional anesthesia: A systematic review. *Revista española de anestesiología y reanimación*, 70(2), 97–107. <https://doi.org/10.1016/j.redare.2021.06.006>

51. Whelan, S., & Mourad, S. (2014). Customizing compounded topical anesthetic preparations. *Plastic surgical nursing : official journal of the American Society of Plastic and Reconstructive Surgical Nurses*, 34(1), 25–28. <https://doi.org/10.1097/PSN.0000000000000024>
52. Herbaut, A., Liang, H., Denoyer, A., Baudouin, C., & Labbé, A. (2019). Tear film analysis and evaluation of optical quality: A review of the literature. *Journal francais d'ophtalmologie*, 42(2), e21–e35. <https://doi.org/10.1016/j.jfo.2018.12.001>
53. Castro, S. R., Ribeiro, L. N. M., Breikreitz, M. C., Guilherme, V. A., Rodrigues da Silva, G. H., Mitsutake, H., Alcântara, A. C. S., Yokaichiya, F., Franco, M. K. K. D., Clemens, D., Kent, B., Lancellotti, M., de Araújo, D. R., & de Paula, E. (2021). A pre-formulation study of tetracaine loaded in optimized nanostructured lipid carriers. *Scientific reports*, 11(1), 21463. <https://doi.org/10.1038/s41598-021-99743-6>
54. Studholme S. (2008). Una comparación de los métodos de anestesia local utilizados para la extracción de cataratas. *Revista de práctica perioperatoria*. (1):17-21. doi: 10.1177/175045890801800102
55. Zhang, E., Gupta, S., Olson, E., Sinha, P. R., Hesemann, N. P., Fraunfelder, F. W., & Mohan, R. R. (2022). Effects of Regular/Dilute Proparacaine Anesthetic Eye Drops in Combination with Ophthalmic Antibiotics on Corneal Wound Healing. *Journal of ocular pharmacology and therapeutics : the official journal of the Association for Ocular Pharmacology and Therapeutics*, 38(3), 232–239. <https://doi.org/10.1089/jop.2021.0116>
56. Masoudi S. (2022). Biochemistry of human tear film: A review. *Experimental eye research*, 220, 109101. <https://doi.org/10.1016/j.exer.2022.109101>

57. Sanchis-Gimeno, J. A., Palanca-Sanfrancisco, J. M., García-Lázaro, S., Madrid-Costa, D., & Cerviño, A. (2013). The effect of anesthetic eye drop instillation on the distribution of corneal thickness. *Cornea*, 32(5), e102–e105. <https://doi.org/10.1097/ICO.0b013e318275e7a6>
58. Collado-Chagoya, Rodrigo, Cruz-Pantoja, Rubén Alejandro, Hernández-Romero, Javier, León-Oviedo, Cristóbal, Velasco-Medina, Andrea Aida, Velázquez-Sámano, Guillermo, & Chávez-Ortega, Sharon Guadalupe. (2019). Alergia a anestésicos locales: serie de casos y revisión literatura. *Revista mexicana de anesthesiología*, 42(4), 296-301. Epub 23 de agosto de 2021. Recuperado en 23 de abril de 2023, de http://www.scielo.org.mx/scielo.php?script=sci_arttext&pid=S0484-79032019000400296&lng=es&tlng=es.
59. Manuel Garza-Leon, Nallely Ramos-Betancourt, Francisco Beltrán-Díaz de la Vega, Everardo Hernández-Quintela, Meibografía. Nueva tecnología para la evaluación de las glándulas de Meibomio, *Revista Mexicana de Oftalmología*, Volume 91, Issue 4, 2017, Pages 165-171, ISSN 0187-4519, <https://doi.org/10.1016/j.mexoft.2016.04.007>.
60. Rhee, J., Chan, T. C., Chow, S. S., Di Zazzo, A., Inomata, T., Shih, K. C., & Tong, L. (2022). A Systematic Review on the Association Between Tear Film Metrics and Higher Order Aberrations in Dry Eye Disease and Treatment. *Ophthalmology and therapy*, 11(1), 35–67. <https://doi.org/10.1007/s40123-021-00419-1>
61. Stringer, C. M., Lopez, M. J., & Maani, C. V. (2022). Tetracaine. In StatPearls. StatPearls Publishing.
62. Tapia-Vargas MJ, Rodríguez de la Torre ML, García-Figueroa AV y Velosilvestre AA. Efecto del humo de tabaco en la película lagrimal en fumadores

activos y pasivos: revisión de tema. Cienc Tecnol Salud Vis Ocul. 2023;(2):. doi: <https://doi.org/10.19052/sv.vol20.iss2.2>

63. Pérez-Bermejo, M., Cervino, A., Calvo-Maroto, A. M., Moscardo, M., Murillo-Llorente, M., & Sanchis-Gimeno, J. A. (2018). Corneal Thickness Response after Anesthetic Eye Drops: Our Own Results and Meta-Analysis. *BioMed research international*, 2018, 4743721. <https://doi.org/10.1155/2018/4743721>
64. Ogbuehi, K. C., Chijuka, J. C., & Osuagwu, U. L. (2012). Changes in central corneal thickness values after instillation of oxybuprocaine hydrochloride 0.4%. *Contact lens & anterior eye : the journal of the British Contact Lens Association*, 35(5), 199–202. <https://doi.org/10.1016/j.clae.2012.05.004>
65. Manassakorn A., Chaidaroon W. Efectos del clorhidrato de tetracaína al 0,5 % sobre el grosor corneal central y la presión intraocular. *Biomedicina asiática* . 2012; 6 (2):291–296. doi: 10.5372/1905-7415.0602.056.
66. Collado-Chagoya, Rodrigo, Cruz-Pantoja, Rubén Alejandro, Hernández-Romero, Javier, León-Oviedo, Cristóbal, Velasco-Medina, Andrea Aida, Velázquez-Sámamo, Guillermo, & Chávez-Ortega, Sharon Guadalupe. (2019). Alergia a anestésicos locales: serie de casos y revisión literatura. *Revista mexicana de anestesiología*, 42(4), 296-301. Epub 23 de agosto de 2021. Recuperado en 14 de mayo de 2023, de http://www.scielo.org.mx/scielo.php?script=sci_arttext&pid=S0484-79032019000400296&lng=es&tlng=es.
67. Sharanjeet-Kaur, Ho, C. Y., Mutalib, H. A., & Ghazali, A. R. (2016). The Relationship Between Tear Ferning Patterns and Non-invasive Tear Break-up Time in Normal Asian Population. *Journal of optometry*, 9(3), 175–181. <https://doi.org/10.1016/j.optom.2015.10.004>

68. Universidad de Chile. (2020). Manual de oftalmología (Quinto año).
Universidad de Chile.
<https://libros.uchile.cl/files/presses/1/monographs/1104/submission/proof/>